

FLUORESCEIN-ANGIOGRAPHIE VON GEFÄSSEN DES LIMBUS CORNEAE NACH KERATOPLASTIK

PROF. DIETER FRIEDBURG

Jede Hornhauttransplantation bedeutet die Einfügung von immunologischem Fremdgewebe, also von Antigen. Durch die Operation wird ausserdem ein Reiz gesetzt. Auf solche Reize ist eine Antwort des Randschlingennetzes zu erwarten. Eine besonders geeignete Methode zum Studium einer Gefässreaktion ist die Fluoreszenz-Angiographie, sie erfolgte mit einem Gerät eigener Konstruktion (Friedburg und Härting). Wir erhielten so Bilder mit vierfacher natürlicher Grösse auf dem Kleinbildnegativ.

Wenige Tage nach einer technisch einwandfrei verlaufenden Keratoplastik sieht man an der Spaltlampe kaum eine Reaktion. Vergleicht man aber Fluoreszenz-Angiogramme des Randschlingennetzes der Hornhaut vor und nach einem solchen Eingriff, dann zeigt sich auch bei scheinbar reizloser Einheilung eine Gewebsreaktion:

Die Kapillaren des Randschlingennetzes sind deutlich hyperämisch. Sie sind vermehrt Farbstoff-durchlässig, hieraus kann mit einer gewissen Wahrscheinlichkeit auf eine vermehrte Exsudation geschlossen werden. Der Farbstoff dringt nach der Operation weiter in das Gewebe vor, er färbt sogar die peripheren Zonen des Transplantates an.

Noch deutlicher tritt diese Reaktion des Randschlingennetzes bei einer beginnenden Abstossreaktion auf. Klinisch handelte es sich um eine zunehmende Injektion des Auges 9 Tage nach glatter Keratoplastik. An den Spitzen der Fadenschlaufen sah man feine graue Infiltrate. Das Angiogramm lässt die Hyperämie und die starke Exsudation sehr deutlich erkennen. In diesem Fall einer Immunreaktion behandelten wir mit Kortikosteroiden, der angiographische Befund 11 Tage später zeigt die Normalisierung der Durchblutung der Limbuskapillaren und die Abnahme der Exsudation.

Die eben beschriebenen Befunde entsprechen einer "reinen" Immunreaktion. Solche Reaktionen werden aber oft durch ein Trauma ausgelöst und laufen dann lokal verstärkt ab. Beispiel hierfür ist eine Re-Keratoplastik, 4 Monate nach der Operation trat an dem vorher reizfreien Auge eine Injektion auf, im Bereich

DIETER FRIEDBURG

des Fadenknotens und der versenkten Fadenenden hatte sich eine Gefässinvasion gebildet. Nach Kortikosteroidbehandlung und Entfernung des Fadens bildete sich das eingewachsene Gefässbäumchen nur langsam zurück. Offenbar hatte in diesem Fall ein chronisches Mikrotrauma stattgefunden und so eine lokale Gefässinvasion induziert.

Wenn sich Fadenschlingen lockern, dann traumatisieren sie die Hornhaut besonders stark. Auch nach Behandlung mit Kortikosteroiden kann in solchen Fällen die Gefässinvasion und die Exsudation bestehen bleiben. Nach Entfernung der lockeren Schlaufen bildete sich das Gefässinfiltrat an dieser Stelle isoliert zurück, ein an anderer Stelle liegendes Gefässbäumchen blieb dagegen unverändert. Sehr deutlich ist auch der Rückgang der Exsudation im fadenfreien Anteil der Hornhaut zu erkennen. Diese Befunde demonstrieren eindeutig die Bedeutung der Traumatisierung der Hornhaut durch den Faden, besonders wenn er sich lockert und dauernd das Epithel lädiert.

Unsere Versuche zeigen, dass das Randschlingennetz auch in Fällen einwandfreier "reizloser" Einheilung mit Hyperämie und Exsudation auf eine Keratoplastik reagiert. Diese Reaktion ist bei einer klinisch erkennbaren Immunreaktion auf das Transplantatantigen deutlich verstärkt, verläuft aber nicht prinzipiell anders. Sie kann durch Kortikosteroide abgebremst werden, ähnliche Fälle wurden von BRON und EASTY mitgeteilt, TENNER konnte sie im Tierexperiment ebenfalls beobachten.

Sehr wichtig scheint mir der Befund des "Mikrotraumas" durch den Faden zu sein. Unsere Befunde ergaben eindeutig, dass besonders ein lockerer Faden zu einer Hornhautschädigung, vorwiegend im Epithelbereich führt. Diese induziert dann eine Gefässinvasion, die durch das chronische "Mikrotrauma" sozusagen gebahnt wird. In solchen Fällen waren Kortikosteroide allein nicht imstande, die Gefässinvasion zum Rückgang zu bringen. Sehr viel wirksamer war die Entfernung des traumatisierenden Fadens, diese ist daher unbedingt zu empfehlen. Festliegende Fäden sind offenbar nicht so gefährlich. Bei einer Patientin habe ich den Faden nicht entfernt, er liegt seit beinahe 2 Jahren in einer reizlosen klaren Hornhaut.

Zusammenfassung: Fluoreszenz-angiographische Untersuchungen am Randschlingennetz der Hornhaut nach Keratoplastik ergaben folgendes:

1. Auch sehr schonende mikrochirurgische Operationstechnik sowie feinstes fadenmaterial (Nylon-Monofil 30) können nicht eine Reaktion des Hornhautrandschlingennetzes auf den Operationsreiz und den Reiz des Transplantatantigens verhindern. Fluoreszenzangiographisch sieht man Hyperämie und vermehrte Exsudation im Randschlingennetz.
2. Starke Hyperämie und sehr deutliche Exsudation sieht man im Randschlingennetz dann, wenn eine klinisch zunächst kaum erkennbare Immunantwort auf das Transplantatantigen erfolgt. Mit Kortikosteroiden können Hyperämie und Exsudation im Randschlingennetz wirksam gebremst werden.
3. Der Faden kann zu einer chronischen Traumatisierung der Hornhaut in diesem Bereich führen und so eine lokale Gefässinvasion bahnen, die dann zu einer Immunreaktion in diesem Bereich führt. Besonders gefährlich sind lose

FLUORESCÉIN-ANGIOGRAPHIE

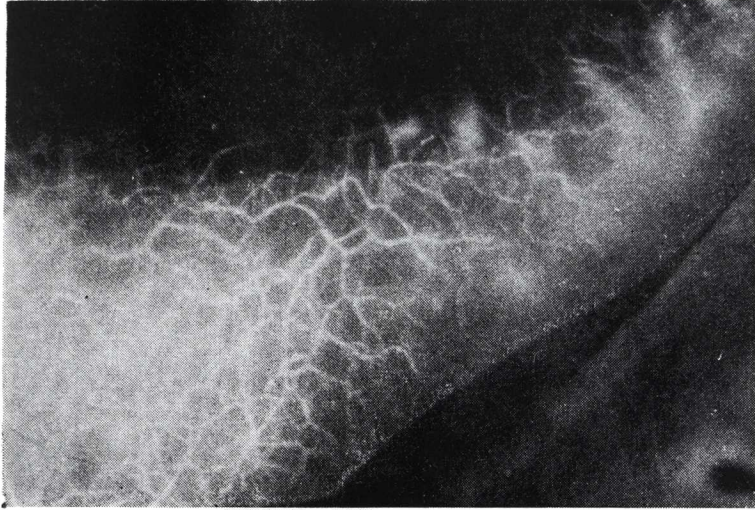


FIGURA 1

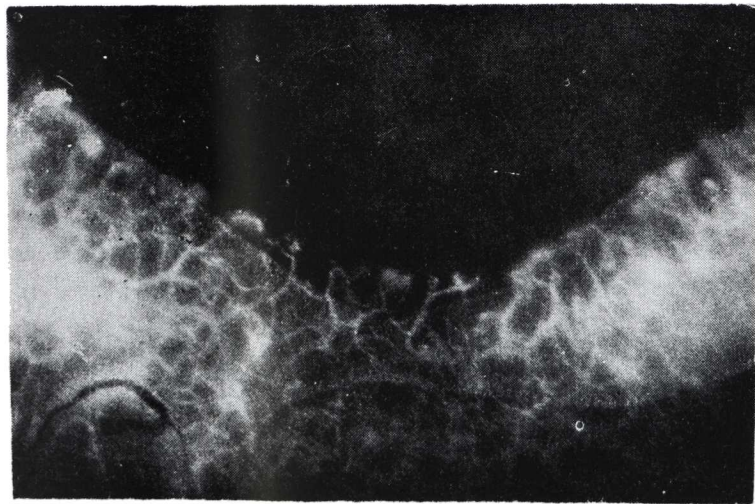

FIGURA 2

DIETER FRIEDBURG

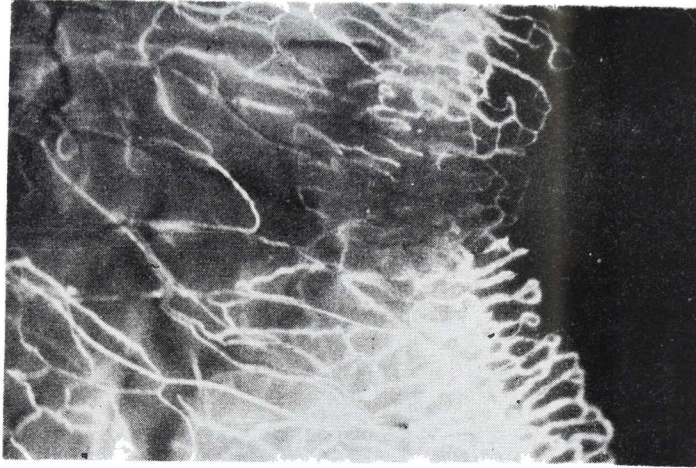


FIGURA 3

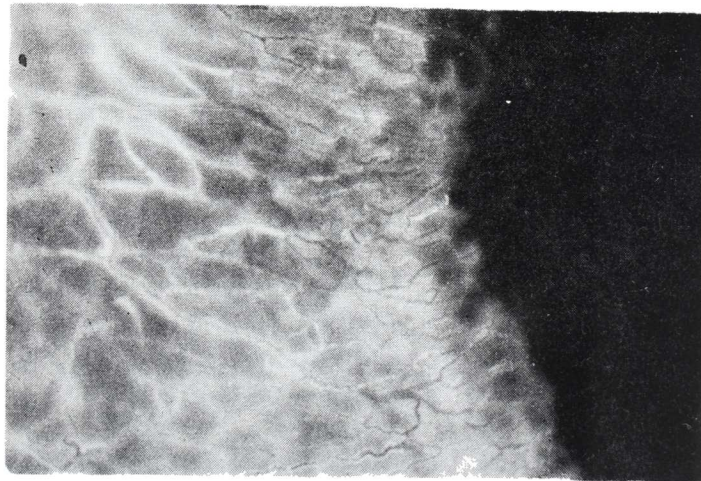


FIGURA 4

FLUORESCÉIN-ANGIOGRAPHIE

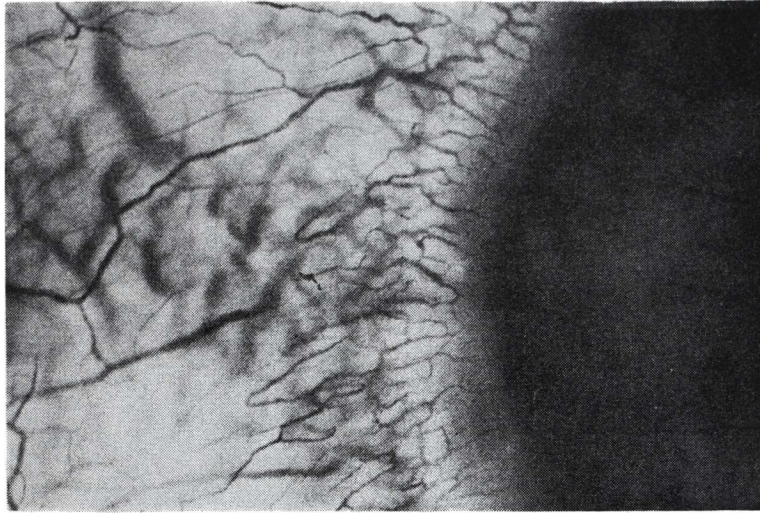


FIGURA 5

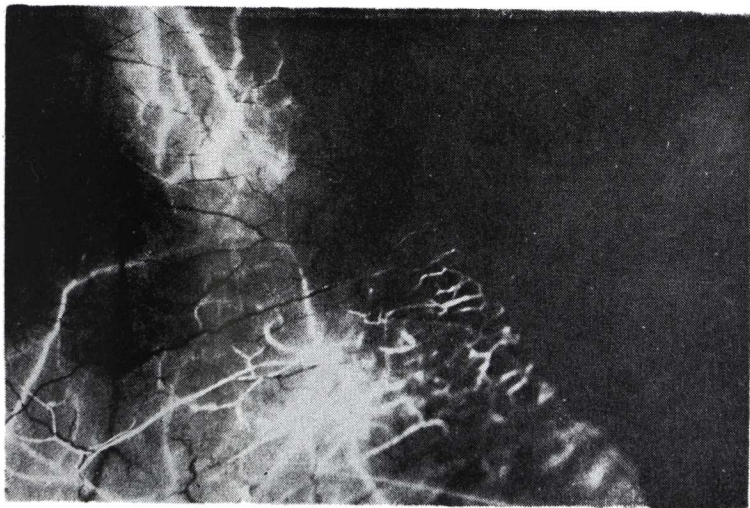


FIGURA 6

DIETER FRIEDBURG

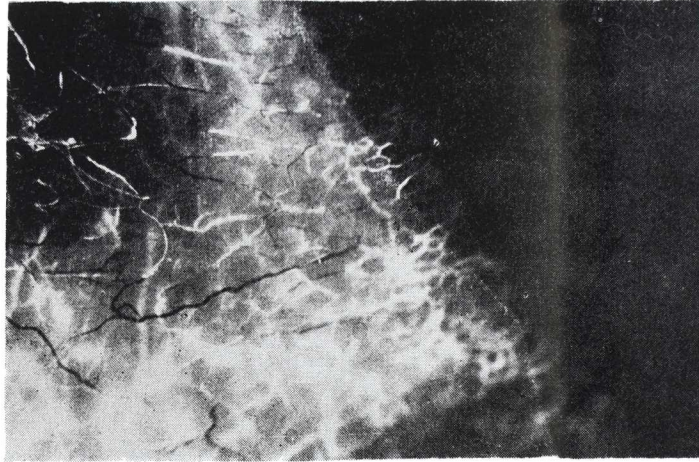
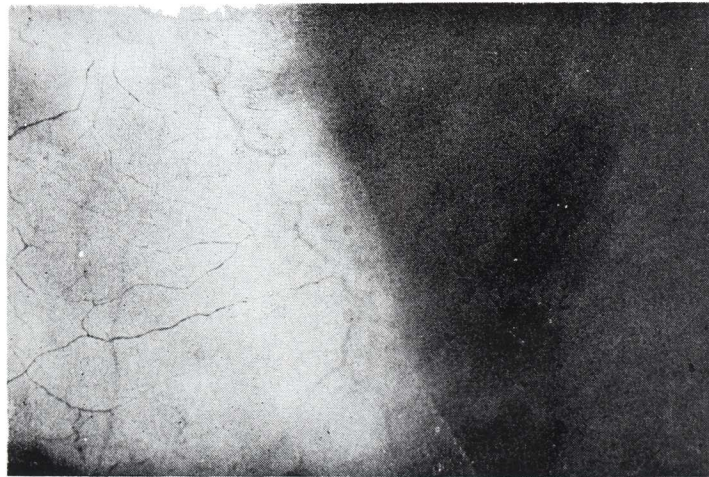

FIGURA 7



FLUORESCEIN-ANGIOGRAPHIE

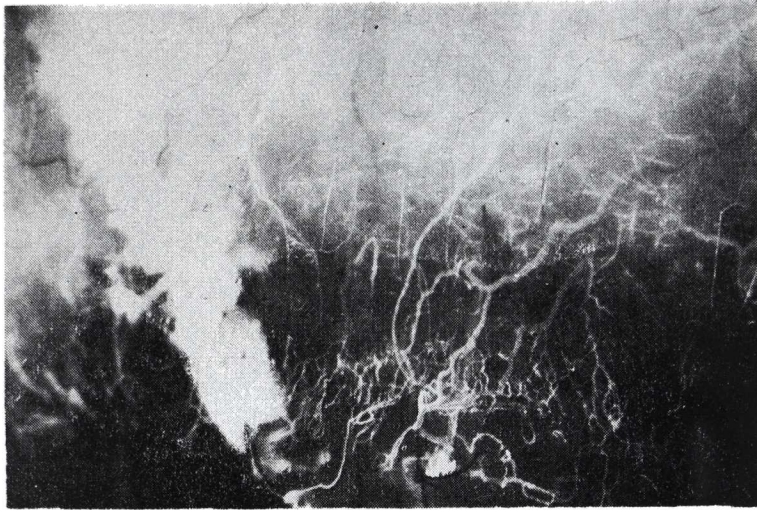


FIGURA 9

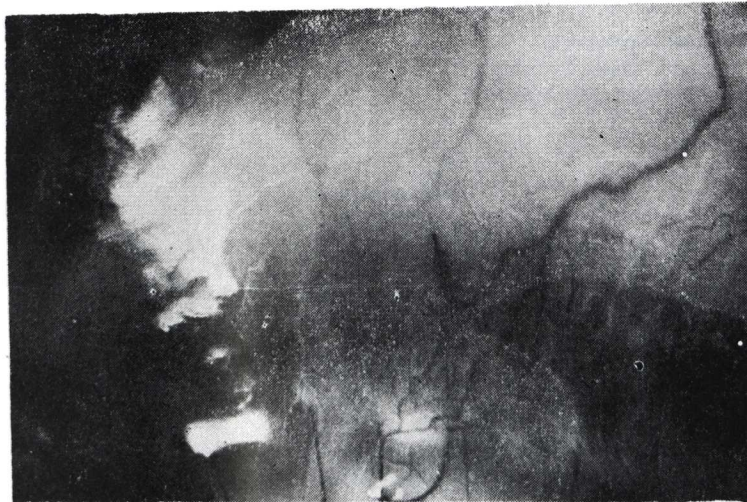

FIGURA 10

DIETER FRIEDBURG

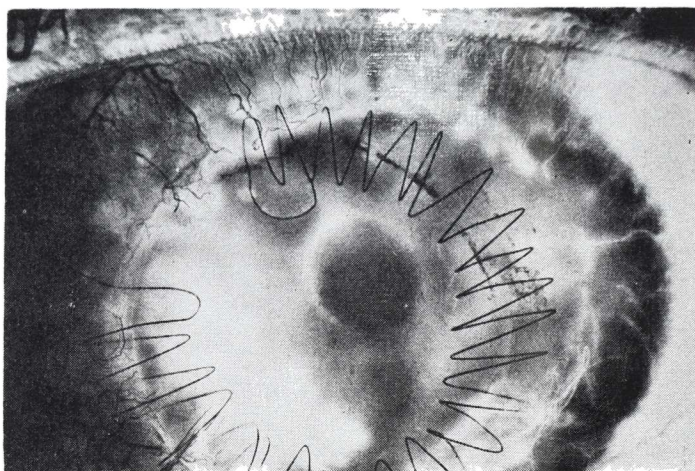


FIGURA 11

Fadenschlaufen. Die Gefässinvasion und die sehr starke Exsudation aus diesen Gefässen lassen sich mit Kortikosteroiden nicht gut beeinflussen, dagegen ist die Entfernung des traumatisierenden Fadens sehr wirksam.

Anschrift des Verfassers:

Prof. Dr. med. Dieter Friedburg
BRD 4 Düsseldorf, Moorenstr. 5.

BIBLIOGRAFIA

Literatur.

1. BRON, A. J., D. L. EASTY: Fluorescein angiography of the globe and anterior segment. Trans. Ophthal. Soc. U. K. **XC**, 337-367 (1970).
2. FRIEDBURG, D. F. Härtling: Aufbau eines Gerätes zur Fluoreszenzangiographie des vorderen Augenabschnittes mit neuer Beleuchtungseinrichtung. Klin. Mbl. Augenhk. **164**, 526-530 (1974).
3. TENNER, A., J. IMMICH, E. HAZIVAR: Beeinflussung experimentell ausgelöster Hornhautvaskularisation beim Kaninchen mit Kortison. Symposium der DOG: Kortikosteroide in der Augenheilkunde. Verlag Bergmann, München 1973, S. 55-63.

FLUORESCEIN-ANGIOGRAPHIE

SUMMARY

Fluorescein-angiographic examinations of the vessels close to the limbus of the cornea after keratoplasty had the following results:

1 — Even though good microsurgical operation techniques and very thin suture materials (Nylon-monofilament 30u) are used, it is impossible to avoid the reaction of the vessels close to the limbus and the operation trauma.

Using fluorescein-angiography, hyperemia and a stronger exudation in the posterior limbus vessels can be detected.

2 — When an immunological reaction of the graft is beginning, a great hyperemia and a large exudation of the vessels near the limbus may be observed. With corticoids hyperemia and the exudation of the limbus near the vessels can be stopped.

3 — Filaments may cause a chronic trauma to the cornea in this area, leading to a local immunoreaction which is followed by invasion of vessels in this area. Remnants of filament loops are very dangerous. The removal of the traumatic filaments produces good results.

F. S.