


INSTITUTO BARRAQUER DE AMERICA

Vol. 13 - No. 3



ARCHIVOS
DE LA
SOCIEDAD AMERICANA
DE
OFTALMOLOGIA Y OPTOMETRIA

SUMARIO

ACTAS DEL SECUNDUM FORUM OPHTHALMOLOGICUM

	PAGINA
J. FRANCOIS y V. VICTORIA-TRONCOSO EL TRASPLANTE DE HIALOCITOS EN CULTIVO DE TEJIDOS	171
LUIS A. OSORIO ALGUNOS TOPICOS EN LA CIRUGIA DEL VITREO	185
LOUIS J. GIRARD VITRECTOMY BY ASPIRATION IRRIGATION AFTER ULTRASONIC FRAGMENTATION	193
LUCIA SANIN DE GUTIERREZ LAS POST-IMAGENES, LA PROPIOCEPCION Y LA COORDINACION MANO-OJO PARA EL RESTABLECIMIENTO DEL EQUILIBRIO RE- TINO-CORTICO-MUSCULAR	215
ALY MORTADA MODIFICATIONS FOR THE OBLIQUE ENCIRCLING SILASTIC 3 MM BAND WITHOUT EVACUATION OF SUBRETINAL FLUID (MORTA- DA OPERATION) FOR GIANT RETINAL TEARS	225

A LOS COLABORADORES

Los artículos para publicación, crítica de libros, peticiones de intercambio y otras comunicaciones deben enviarse a: "Redacción Archivos de Sociedad Americana de Oftalmología y Optometría", Apartado Aéreo 0910 Bogotá, 8, Colombia.

Los trabajos originales deben ir acompañados de una nota indicando que no han sido publicados y que en caso de ser aceptados no serán ofrecidos a otras revistas sin consentimiento de la Redacción de la S. A. O. Deben estar escritos a máquina, a doble espacio, en una sola cara, en papel tamaño corriente, con un margen de 5 centímetros e ir acompañados de una copia en carbón.

El nombre del autor debe ir seguido de su mayor grado académico colocado a continuación del título del artículo. La dirección completa debe figurar al final del trabajo.

Las ilustraciones deben ir separadas del escrito, numeradas en orden con las leyendas en hojas aparte. El nombre del autor debe ir escrito en el reverso de las láminas y en el extremo superior la palabra "Arriba". Los gráficos y esquemas deben ir dibujados con tinta china. Las microfotografías deben indicar el grado de aumento. Las radiografías pueden enviarse en original. Las fotografías de personas reconocibles deben acompañarse de la notificación de poseer autorización del sujeto, si es adulto, o de los parientes si es menor.

La bibliografía debe limitarse a la consultada por el autor para la preparación del artículo, ir ordenada y alfabéticamente por el sistema Harvard y abreviada de acuerdo con el World List of Scientific Publications (el volumen en números arábigos subrayado, y la primera página en números arábigos):

v. g. SCHEPENS, C. L., (1955) Amer. J. Ophthal., 38,8.

Cuando se cita un libro debe indicarse el nombre completo, editor, lugar y año de la publicación, edición y número de la página:

v. g. RYCROFT, B. W., (1955) "Corneal Grafts" p. 9. Butterworth. London.

Los autores recibirán pruebas de sus artículos para su corrección, y cualquier alteración del contenido del texto será a su cargo. Los autores recibirán gratuitamente 50 apartes de su artículo. Los apartes adicionales se les suministrarán a precio de costo.

Suscripción para un año:

Colombia:	\$ 250.00
Extranjero:	U.S.\$ 10.00

ARCHIVOS DE LA SOCIEDAD
AMERICANA DE OFTALMOLOGIA
Y OPTOMETRIA

INSTITUTO BARRAQUER DE AMERICA

ARCHIVOS
DE LA
SOCIEDAD AMERICANA
DE
OFTALMOLOGIA Y OPTOMETRIA

REGISTRO No. 000933 DEL MINISTERIO DE GOBIERNO. ABRIL DE 1977

Vol. 13 — Abril de 1979 — No. 3

SECRETARIO GENERAL:
ANGEL HERNANDEZ L., M. D.

SECRETARIO DE REDACCION:
SALOMON REINOSO A., M. D.

APARTADO AEREO 091019
BOGOTA, (8) - COLOMBIA

SOCIEDAD AMERICANA
DE
OFTALMOLOGIA Y OPTOMETRIA

JUNTA DIRECTIVA

1976 - 1977

DOCTOR CARLOS TELLEZ DIAZ
DOCTOR ZOILO CUELLAR-MONTOYA
DOCTOR CARLOS WINZ
DOCTOR ANGEL HERNANDEZ LOZANO
DOCTOR ARRY CONSTANTIN
DOCTOR FEDERICO SERRANO GUERRA
DOCTOR ORLANDO ANGULO

Secretario General: ANGEL HERNANDEZ LOZANO, M. D.
Secretario de Redacción: SALOMON REINOSO A., M. D.

ACTAS DEL SECUNDUM FORUM OPHTHALMOLOGICUM

EL TRASPLANTE DE HIALOCITOS EN CULTIVO DE TEJIDOS

J. FRANCOISE y V. VICTORIA-TRONCOSO

Gante, Bélgica

I. *Introducción*

Existen numerosos factores biológicos que hay que respetar en la cirugía del cuerpo vítreo.

Estos factores son de orden: anatómicos, embriológicos, histológicos, histoquímicos, fisiológicos, biofísicos, bacteriológicos, bioquímicos, inmunológicos y metabólicos. (François, J. y Victoria-Troncoso, V., 1973).

Las técnicas desarrolladas hasta ahora para corregir una opacidad del vítreo pueden ser clasificadas de la siguiente forma:

- 1) Vitrectomía simple.
- 2) Técnicas de sustracción y sustitución.

La vitrectomía simple, cuando no es superior a un 1/3 del volumen del vítreo, es una buena técnica. Al contrario, las vitrectomías repetidas producen un desequilibrio biológico importante y con frecuencia la atrofia del globo.

Nosotros hemos desarrollado experimentalmente el trasplante de cultivo de células vítreas, en la cual la característica fundamental es que éstas son capaces de formar un nuevo vítreo.

II. *Características de los hialocitos en el cultivo de tejido*

a) *Morfológico*

Los hialocitos que poseen "in situ" una forma redondeada (fig. 1), pierden esta misma 24 horas después que han sido plantadas en frascos de cultivos. Las células se adhieren fuertemente a la pared de vidrio del frasco y comienzan a proliferar. En el 4º día el crecimiento es intenso y se hace muchas veces en dos planos. (François, J. y Victoria-Troncoso, V., 1973 b; François, J. y col., 1973 c.).

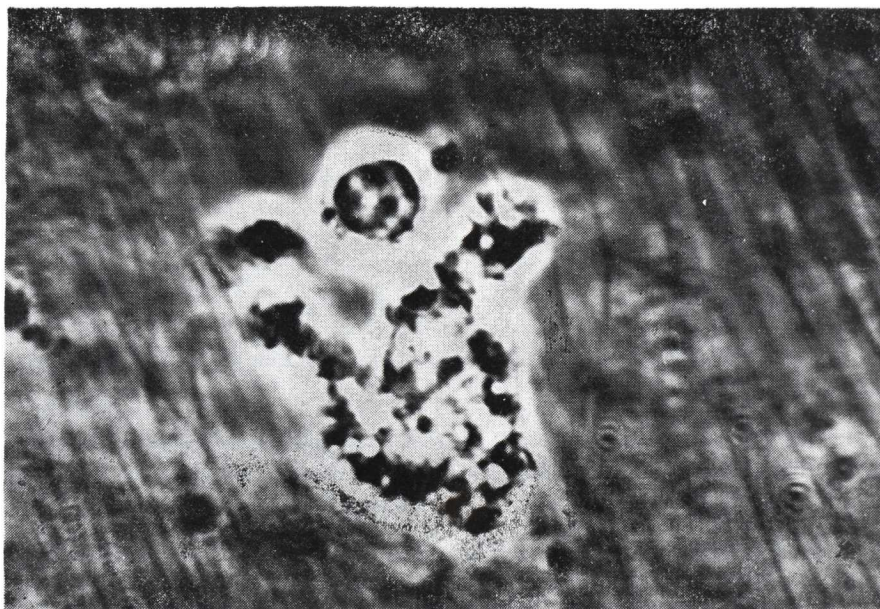


FIGURA 1

Hialocito de forma redondeada, los gránulos se ven en negro y las vacuolas en blanco. Contraste de Fases (obj. x 50).

Cuando los cultivos se desarrollaron suficientemente, se los despegan con la ayuda de una solución de tripsina y se los replanta (subcultivos). Estos subcultivos muestran en los primeros 15 días al menos, las mismas características histoquímicas de los cultivos primarios.

Las células muestran en el microscopio con Contraste de Fases las siguientes características: (figs. 2 y 3).

EL TRASPLANTE DE HALOCITOS EN CULTIVO DE TEJIDOS

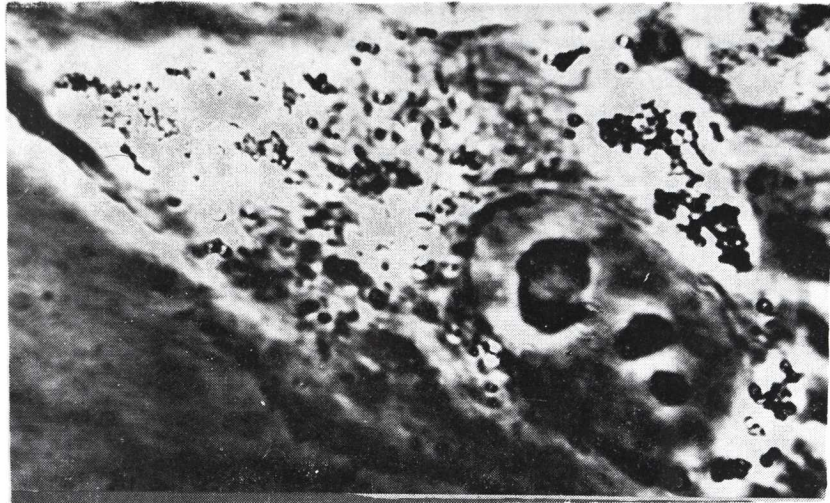

FIGURA 2

Hialocito en cultivo. Núcleo bien desarrollado con 3 nucleolos. El citoplasma presenta numerosos gránulos (en negro) y vacuolas (en blanco). Contraste de Fases (obj. x 100).

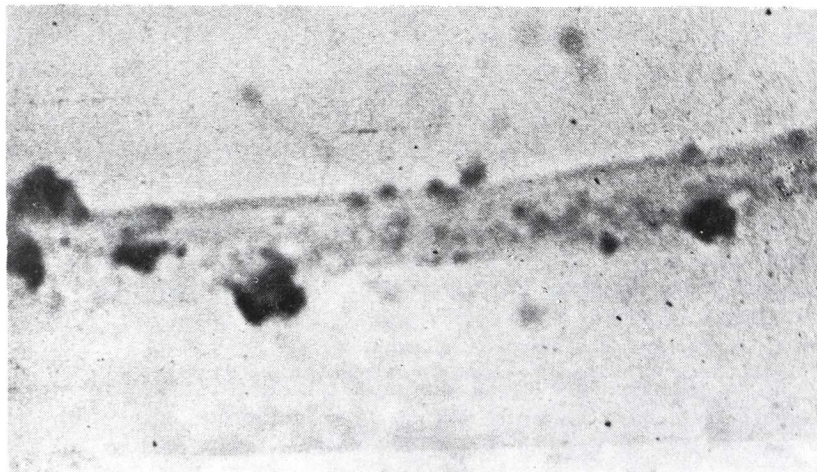


FIGURA 3

Gránulos en una prolongación citoplasmática. Azul de Toluidina (obj. x 100).

—Un nucleólo bien desarrollado que contiene de 2 a 5 nucleólos.

—Gránulos dispuestos alrededor del núcleo y de las vacuolas. Estos son de color negro brillante, toman el aspecto del "caviar" y miden de 0,5 a 2 h.

—Vacuolas muchas veces rodeadas de gránulos. Ellas miden de 2 a 8 h.

En las imágenes cinéticas de la microcinematografía nosotros vemos que el movimiento de esas vacuolas es muy intenso. Una parte de ellas se forma a nivel de la membrana celular por pinocitosis y otra parte a nivel de la zona de Golgi.

Con el microscopio electrónico nosotros pudimos observar:

—Un aparato de Golgi bien desarrollado con un gran número de cisternas aplastadas.

—Una población muy heterogénea de lisosomas y gran número de vacuolas de pinocitosis.

—Gran cantidad de mitocondrias, con crestas bien desarrolladas.

—Los pseudopódios están envueltos con la membrana celular y contienen muchas veces lisosomas y gránulos.

—El sistema retículo-endoplasmático está bien desarrollado.

b) *Histoquímico*

Los resultados del examen histoquímico de cultivos de hialocitos están resumidos en el cuadro 1.

De este estudio nosotros podemos deducir:

—Que existe una biosíntesis de mucopolisacáridos donde la producción se hace durante los primeros 8 días de cultivo, de tal manera que nosotros encontramos las células en diversos estadios de biosíntesis.

Los mucopolisacáridos están al principio almacenados dentro de los pequeños gránulos, y luego en gránulos mayores que se forman por la coalescencia de los anteriores. Estos mucopolisacáridos son sensibles a la hialuronidasa testicular de bovino, que a pesar de todo no actúa sobre el material P.A.S., positivo de la matriz citoplasmática.

En la reticulina, que es un precursor del colágeno, nosotros hemos observado que ellos alcanzan el máximo de su crecimiento entre el 6º y el 8º días. A pesar de esto, no hemos encontrado colágeno maduro.

Las vacuolas presentaban una sustancia Oil Red "O" positiva que caracteriza a los lípidos.

EL TRASPLANTE DE HIALOCITOS EN CULTIVO DE TEJIDOS

La actividad lisosomal está probada por la presencia de fosfatasa ácida, que caracterizan al "pool" enzimático lisosomal.

Las coloraciones para el A.R.N. prueban la presencia de una intensa actividad de biosíntesis.

III. *La trasplatación experimental de hialocitos cultivados*

Nosotros hemos operado 24 conejos con la siguiente técnica:

- 1) Vitrectomía transciliar de las 2/3 partes del volumen del vítreo.
- 2) Sustitución del volumen con una inyección de hialocitos cultivados en suspensión. Estos hialocitos provienen de cepas celulares que nosotros controlamos histoquímicamente de antemano. Es indispensable que estas células de control posean gran cantidad de gránulos de biosíntesis de reticulina y de mucopolisacáridos.

IV. *Resultados*

1. *Examen microscópico dos semanas después del trasplante*

Nosotros hemos examinado 7 conejos. En el microscopio con Contraste de Fases, los cortes frescos no fijados muestran un gran número de hialocitos de los cuales las características son las siguientes: (fig. 4):

- a) Los hialocitos están situados en la corteza del vítreo del polo anterior al polo posterior, pero su concentración es más grande a nivel del ecuador.
- b) Ellos se disponen en uno o varios planos.

Nosotros pudimos encontrar verdaderas colonias celulares, en donde cada célula se adhiere a la vecina. A veces esta tendencia a la adherencia no existe y las células están aisladas.

Los hialocitos presentan una morfología totalmente normal. Son de forma redondeada sin extensiones citoplasmáticas de tipo fibroblástico y presentan una movilidad variable. A gran aumento, así como con el microscopio de fondo oscuro, nosotros vemos en el citoplasma los gránulos y las vacuolas y, en el núcleo, uno o dos nucleólos. Nosotros no podemos lógicamente hacer la diferencia entre los hialocitos trasplantados y los hialo-

bitos del vítreo receptor. En el microscopio de fluorescencia comprobamos una autofluorescencia de las células.

Fuera de algunas bridas colágenas, pertenecientes sin duda al vítreo receptor remanente, no encontramos estructuras fibrilares. La base del cuerpo vítreo presenta un aspecto normal.

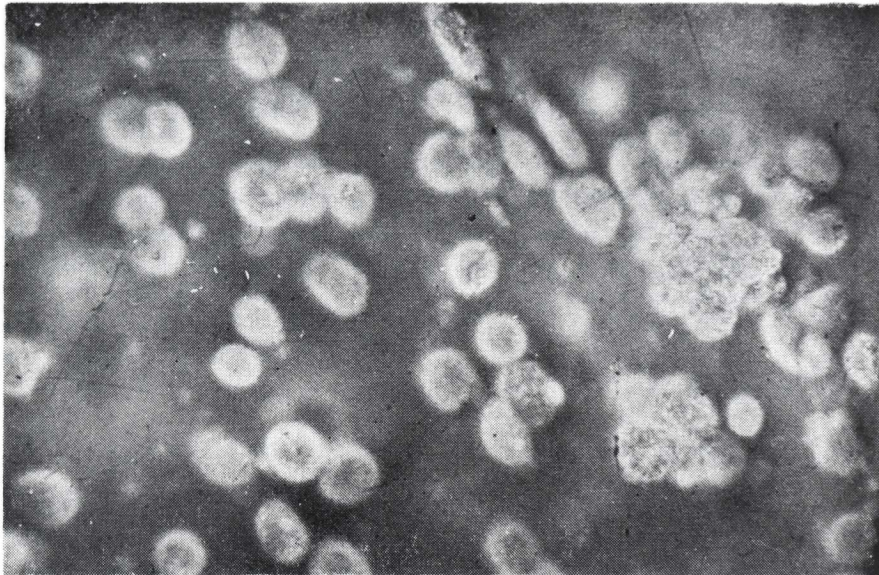

FIGURA 4

Colonia de células en la corteza del vítreo, 15 días después del trasplante. Corte fresco. Contraste de Fases (obj. x 20).

2. *Examen microscópico de cuatro meses a dos años después de la trasplatación*

Hemos examinado un conejo después de cuatro meses; 2 conejos después de 1 año; 4 conejos después de 18 meses y 2 conejos después de 2 años.

En el microscopio con Contraste de Fases, los cortes frescos sin fijar muestran una gran cantidad de células que, en su mayor parte, tienen una forma fibroblástica con extensiones citoplasmáticas. Esas células están deformadas por las "coarse branching fibres" (fibras de ramas gruesas), que se han desarrollado. (fig. 5).

EL TRASPLANTE DE HIALOCITOS EN CULTIVO DE TEJIDOS

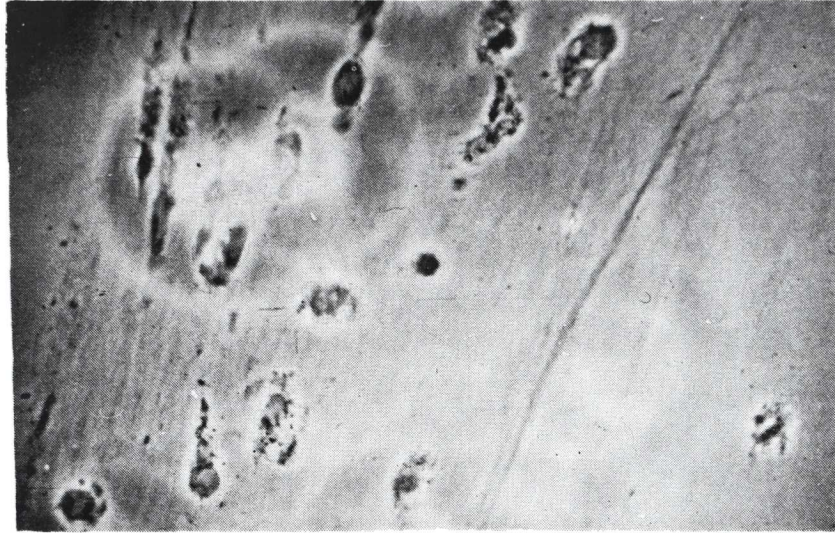


FIGURA 5

Neoformación colágena en el vítreo trasplántado, después de dos años. Los hialocitos están deformados por el colágeno. Contraste de Fases (obj. x 20).

El citoplasma de las células contiene gran cantidad de gránulos y de vacuolas, que se ponen mejor en evidencia con el microscopio de fondo oscuro. Su núcleo, de forma variable, alargado o reniforme, encierra uno o dos nucleólos.

Estos hialocitos son autofluorescentes. (François, J. y Victoria-Troncoso, V., 1973).

Toda la superficie del cuerpo vítreo está ocupada por una verdadera membrana hialoide neoformada, más espesa que la normal. Existe una verdadera red en diversos planos de "corse branching fibres", que presentan muy a menudo una dirección antero-posterior, si bien que a nivel del ecuador encontramos fascículos de fibras con una dirección circular u oblicua. También hay, pero en pequeñas cantidades, fibras más finas, que se asemejan a las "fines fibres parallèles".

En los lugares donde no hay fibras, pudimos encontrar verdaderas colonias de hialocitos aglomerados.

También vimos una cierta cantidad de células plasmolinfocíticas.

La microscopia de polarización muestra que las fibras son birrefringentes y que existe un cierto grado de cristalinización que corresponde al del colágeno adulto. Los hialocitos presentaban una birrefringencia de signo negativo debido a la membrana de la célula y a la de los organitos.

3. *Examen histoquímico del vítreo*

Los resultados están resumidos en el cuadro II.

Estas células contienen los mismos elementos que los hialocitos normales, es decir una actividad de biosíntesis de los mucopolisacáridos y de la reticulina, así como una actividad lisosomal importante demostrada por la presencia de fosfatasa ácida en los gránulos citoplasmáticos.

4. *Examen microscópico de los restos fibrosos del vítreo obtenidos después de la digestión por medio de la hialuronidasa y la centrifugación*

En el microscopio con Contraste de Fases encontramos una red densa, constituida por fibras colágenas, que tienen tendencia a formar fascículos más gruesos.

En cada fascículo las fibras presentaban una dirección paralela sobre una distancia de 200 a 400 h.

A nivel de los lugares de cruce de dos o varios fascículos hay una verdadera "soldadura", en donde las fibrillas se entremezclan las unas con las otras describiendo diversos ángulos.

En el microscopio de polarización comprobamos una birrefringencia de tipo colágena, muy elevada. Las fibrillas que constituyen los fascículos, presentaban un importante grado de cristalinización.

DISCUSION

El examen histológico e histoquímico del vítreo de los conejos, a los cuales luego de una vitrectomía se efectuó una trasplatación de hialocitos cultivados, muestra que el vítreo se ha reformado con neoformación de mucopolisacáridos y de fibras colágenas adultas.

EL TRASPLANTE DE HIALOCITOS EN CULTIVO DE TEJIDOS

Los hialocitos trasplantados sobreviven sin que haya fenómenos celulares de rechazo. Su autofluorescencia es una prueba de su viabilidad. (François, J. y Victoria-Troncoso, V., 1972). (fig. 6).

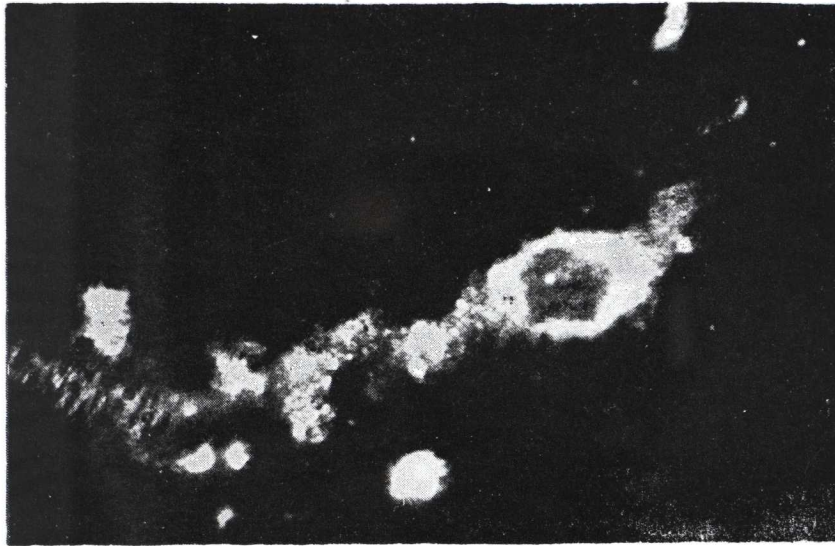


FIGURA 6

Hialocito en un corte fresco del vítreo. Autofluorescencia citoplasmática. El núcleo aparece ópticamente vacío. Microscopia de Fluorescencia (obj. x 50).

Los hialocitos trasplantados se van a ubicar en la corteza del vítreo, donde ellos se disponen aisladamente o en colonias. Anteriormente hay una neoformación de mucopolisacáridos fuertemente polimerizados. Estos provienen de los hialocitos, que contienen ácido hialurónico, pero estos también pueden, en partes, provenir del cuerpo ciliar, dado que nosotros hemos podido demostrar el pasaje de mucopolisacáridos que provenientes del cuerpo ciliar pasaban a través de formaciones cilíndricas de la base del cuerpo vítreo. (François, J. y col., 1972).

La formación de mucopolisacáridos es anterior a la de la reticulina; puesto que, en efecto, es entre el quinceavo día y el cuarto mes, que vemos una neoformación colágená proveniente de los hialocitos, que aún contienen los precursores del colágeno, y hasta los dos años.

J. FRANCOIS y V. VICTORIA TRONCOSO

Los hialocitos cultivados y trasplantados, sobreviven y quedan muy activos desde el punto de vista biosintético. Estos a su vez son perfectamente tolerados por el receptor. Esta tolerancia puede ser explicada por la ausencia de inmunoglobinas en el vítreo y también por un factor celular inmunológico. (fig. 7).

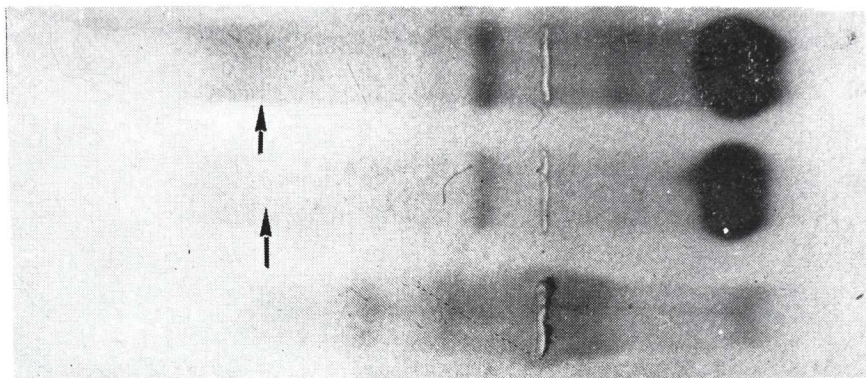


FIGURA 7

Electroforesis en gel de acetato de celulosa. Las dos electroforesis superiores corresponden al suero de conejo. Las flechas indican la fracción de las inmunoglobulinas. La tercera electroforesis corresponde a la porción soluble del vítreo y no presenta esta fracción (vítreo y suero corresponden al mismo animal).

La presencia de fosfatasa ácida en los hialocitos trasplantados que aún continúa después de dos años, no nos sorprende, puesto que encontramos no solamente en las células cultivadas sino también en los hialocitos normales. (François, J. y Weinstein, R., 1969). Este hecho demuestra la presencia de un sistema vacuolar desarrollado, de elevada actividad catabólica. La fosfatasa ácida caracteriza, en efecto, a los lisosomas, que contienen todas las enzimas capaces de catabolizar las proteínas (colágeno) y a los mucopolisacáridos. (De Duve, C. y col., 1955).

Los resultados de nuestras experiencias tienen aún muchos problemas, que investigaciones ulteriores deberán poder resolver. Estos son entre otras cosas, la inmunología de los hialocitos, la biosíntesis del colágeno y de los mucopolisacáridos, el desarrollo del sistema vascular catabólico.

EL TRASPLANTE DE HIALOCITOS EN CULTIVO DE TEJIDOS

La técnica operatoria, sus complicaciones y sus consecuencias

Después de hacer, a nivel del cuadrante súpero-temporal, un corte escleral de 4 mm., concéntrica al limbo y de 1 cm. de éste, sacamos los dos tercios del volumen del vítreo (vitrectomía), e introducimos en seguida en el interior del globo 0,5 cm³, de la suspensión de hialocitos cultivados. En todos los casos encontramos una verdadera sinéquia vítreo-escleral al nivel de la incisión de entrada.

En 7 conejos, que sacrificamos después de 15 días, hemos encontrado:

- 1º) Tres veces una catarata polar posterior de origen traumática.
- 2º) Una vez, una hemorragia de la coroide súpero-nasal.
- 3º) Una vez, hemorragias retinianas.
- 4º) Una vez, una pequeña infiltración blanquecina en el vítreo.

Entre los 12 conejos, que hemos examinado entre 4 meses y 2 años después de la operación, había uno que presentaba una córnea porcelanada.

Examen microscópico

Quince días después de la operación, la retina, la coroide y la esclerótica, eran normales. Al nivel de la cicatriz de entrada escleral las membranas están soldadas entre ellas y encontramos cantidades de células de aspecto fibroblástico, y también algunas células plasmo-linfocitarias. No era posible, a ese nivel, de diferenciar los elementos celulares provenientes del vítreo a esos provenientes de la esclerótica.

La hemorragia coroidea observada macroscópicamente en un conejo, era en efecto pre-coroidea; los vasos de la coroide eran normales y la sangre había destruido el epitelio pigmentario.

La hemorragia retiniana había penetrado en todas las capas de la membrana que estaba, en ese lugar, desorganizada. Era el aspecto que da una hemorragia traumática.

En los tres casos de opacidad cristalina había una dehiscencia de la cápsula con proliferaciones localizadas del epitelio.

Los globos oculares examinados de 4 a 24 meses después de la operación, eran perfectamente normales. A nivel de la cicatriz escleral comprobamos, además de una sinéquia de la retina y de la coroide a la esclerótica, fibras colágenas dispuestas en ramos ("bouquet").

Los hialocitos, que se encontraban en el tejido fibroso de la cicatriz, no contenían más fosfatasa ácida y parecían estar mucho menos activos.

CONCLUSION

La presencia de bridas colágenas neoformadas, y la existencia de una sinequia vítreo-escleral, parecen indicar que la vía posterior, que nosotros hemos utilizado para la trasplantación, no es tan buena como la vía anterior. De otra parte, parece que los hialocitos, que penetran en la cicatriz, se diferencian en fibroblastos, que está, entre otras cosas demostrado por el hecho de que la reacción de la fosfatasa ácida se vuelve negativa a nivel de la cicatriz. El colágeno neoformado presenta también un aspecto más "maduro" que el del vítreo normal.

RESUMEN

El examen histológico e histoquímico del vítreo de los conejos, a los que se les ha efectuado, después de una vitrectomía, un trasplante de hialocitos cultivados, muestra que el vítreo se ha reformado con neoformaciones de mucopolisacáridos y de fibras colágenas adultas.

La vitrectomía y la trasplantación de hialocitos cultivados no producen ninguna reacción del globo ocular y de sus membranas. La vía posterior parece, a pesar de todo, ser menos buena que la vía anterior.

SUMMARY

The authors present an experimental work, practiced in 24 rabbits using a restitution and subtraction transcliliary vitrectomy technique. This technique is developed by the authors using hyalocyte sub-cultures in suspension, in order to replace vitrectomies of two thirds of the vitreous, with the following results:

Through histological examinations under the contrast and electronic microscope, and histochemical examinations, the vitreous reformation, the neoformation of mucopolysaccharides and the adult collagenous fibers of a more mature aspect than normal, are shown.

The transplanted hyalocytes maintained their biosynthetic activity in follow-ups up to 2 years after the graft. In no case there was a sign of rejection. This fact was demonstrated by the absence of immunoglobulines in the vitreous.

EL TRASPLANTE DE HIALOCITOS EN CULTIVO DE TEJIDOS

The ocular globes, examined from 4 to 24 months after the operation, were perfectly normal.

The authors recognize that their experiment still has many problems in the aspects of the biosynthesis of the collagenous and of the mucopolysaccharides, the development of the catabolic vascular system, and the immunology of hyalocytes. These problems must be solved through future research.

The authors also state that the anterior route seems better, due to the formation of vitreous strands and vitreo-sclerar sinechias.

C. G.

BIBLIOGRAFIA

- FRANCOIS, J. y VICTORIA-TRONCOSO, V., *Les facteurs biologiques dans la chirurgie du corps vitrée*. Ophthalmologica, 1973 (a) 166: 372-398.
- FRANCOIS, J., VICTORIA-TRONCOSO, V. y EECKHOUT, M., *The micromorphology of Hyalocytes in Tissue Culture*. Ophthal. Res., 1973, (b) 5: 290-299.
- FRANCOIS, J., VICTORIA-TRONCOSO, V. y EECKHOUT, M., *Histochemical Studies of Hyalocytes in Tissue Culture*. Ophthal. Res., 1973, (c) 5: 215-221.
- FRANCOIS, J. y VICTORIA-TRONCOSO, V., *L'Autofluorescence du corps vitrée normal*. Ann. Oculis. (Paris), 1973 (d) 206: 369-376.
- FRANCOIS, J. y VICTORIA-TRONCOSO, V., *Transplantation of Vitreous Cell Culture*. Ophthal. Res., 1972, 4: 270-280.
- FRANCOIS, J., VICTORIA-TRONCOSO, V. y ESTUPINAN FAZIO, C., *Les mucopolisaccharides du corps vitrée et de l'épithelium ciliaire*. Ophthalmologica, 1973, 166: 210-221.
- FRANCOIS, J. y WEINSTEIN, R., *Phosphatases in ocular tissues. Ciliary epithelium, mast cells of the ciliary processes and vitreous cells*. Ophthalmologica, 1969, 157: 231-247.
- DE DUVE, C., *Lysosomes, a new group of cytoplasmic particles*. In: Hayashi (T); Ed. Subcellular particles, New York Roland Press, 1959.

ALGUNOS TOPICOS EN LA CIRUGIA DEL VITREO

LUIS A. OSORIO *

Porto Alegre, Brasil

La cirugía del vítreo se puede considerar hoy una verdadera realidad dentro de nuestra práctica oftalmológica.

Fue en el año 1964, que empezó mi interés por el problema quirúrgico del vítreo incentivado por el trabajo del eminente y distinguido amigo JOSE IGNACIO BARRAQUER, intitulado "La evacuación total del cuerpo vítreo para el tratamiento de sus opacidades graves no evolutivas" (2), publicado en la Revista Española de Oto-Neuro-Oftalmología y Neuro-Cirugía, Nº 91, mayo-junio 1957.

Creo posible, en el breve espacio de tiempo que me fue reservado hacer algunas consideraciones de suma importancia y transmitir toda mi experiencia en ese tipo de cirugía.

Abordaré en primer lugar la *elección del instrumental* necesario para su perfecta ejecución.

En la cirugía del vítreo anterior no hay necesidad de utilizar instrumentos muy especiales y creo no ser la ocasión propia, en este momento, para codificar todos los instrumentos propuestos en la literatura reciente para la ejecución de la cirugía del vítreo posterior o profundo.

Pinzas, cuchillos, tijeras de los más diferentes tipos, agujas de gran calibre, jeringas especiales, balones inflados en el interior del vítreo, tijeras de aire comprimido, eletrovitreotomo, tubos de aspiración con ligazón a motores, vibrador magnético (Stripper), ultra-son, han sido utilizados en forma aislada o combinada.

* Profesor titular de Oftalmología, de la Universidad Federal del Rio Grande del Sur, Brasil.

No se puede negar que en ese tipo de cirugía uno de los problemas más importantes es la mala coordinación con las técnicas empleadas, constituyendo uno de los factores de dificultad de su manejo.

El cirujano que opera vítreo debe hacer solo todo su trabajo minuciosamente, sin la colaboración de auxiliares inmediatos, para evitar los problemas de falta de coordinación.

Soy de parecer que debemos incentivar los estudios para la mayor perfección de la *cirugía intra-ocular estereotáxica*, preconizada por STRAASTMA y sus colaboradores (26 y 47), utilizando el sistema del control electrónico, e integrar todas las diferentes funciones de los tiempos quirúrgicos.

El micro-manipulador estereotáxico en el interior del vítreo debe coordinar el ciclo del corte en el sistema del control electrónico asegurando mayor flexibilidad y seguridad.

Los recientes perfeccionamientos preconizados por MACHEMER y colaboradores (27, 28, 29, 30 y 31), son dignos de consideraciones muy especiales.

El *microscopio quirúrgico automatizado* acoplado con el sistema de iluminación de fibras ópticas para obtención de mejor luminosidad en el interior del vítreo; el sistema de succión e infusión salina controlada para facilidad del cirujano; el nuevo sistema de iluminación biomicroscópica para mejor visibilidad del vítreo posterior, durante la ejecución de la vitrectomía total; el sistema fotográfico destinado a la obtención de fotos biomicroscópicas, tanto de los segmentos anterior como del vítreo profundo o posterior; el uso de la fibra óptica aplicada con el flash paroxial, y finalmente el circuito de control remoto para protección del cirujano a los efectos de las posibles centellas del alto voltaje empleado.

Otro detalle de importancia es la *elección de las vías de abordaje* para la cirugía del vítreo.

Para la vía anterior de abordaje pienso que la vía transcorneana con el concurso del anel de Flieringa y el protector de látex propuesto por SCHEPENS y colaboradores (45), para la preservación del colgajo corneano sea la solución indicada.

En los casos de abordaje posterior la vía transciliar o pars plana practicada con el bisturí Beaver 65 a cielo abierto (open sky) y auxilio de la diatermia de intensidad baja con finalidad de evitar hemorragias es la mejor forma de procedimiento.

El gran fracaso iatrogénico de la cirugía del vítreo reside en el riesgo de las hemorragias provenientes de las estructuras vecinas.

ALGUNOS TOPICOS EN LA CIRUGIA DEL VITREO

Las hemorragias recientes en el interior del vítreo cuando necesitan de remoción inmediata con elección de los pacientes de acuerdo con el criterio adoptado por COLES y HAIK (8) practicando la vitrectomía radical anterior en los casos de hemorragias de etiología traumática que se difunden por el interior del vítreo.

Otra condición indispensable para la obtención de buenos resultados operatorios es el *sistema de iluminación* para facilitar la visualización de todas las maniobras intra-vítreas.

El sistema convencional de iluminación externa (fuente luminosa), tiene dos graves inconvenientes: ocasiona muchos reflejos difundiendo la luz por el campo operatorio con producción de una niebla incómoda en el interior del vítreo.

La iluminación interna (fibras ópticas), elimina todos los reflejos, inclusive la refracción de la luz, con gran mejoría para la visualización del vítreo observado en el microscopio quirúrgico.

La experiencia personal es todavía pequeña en esa cirugía, pero se puede apreciar en el gráfico a seguir, 105 ojos observados durante un espacio de tiempo variable entre tres y diez años.

CONCLUSIONES

- 1) La cirugía del vítreo ha recuperado muchos ojos considerados perdidos.
- 2) Las indicaciones son limitadas únicamente a los ojos de alguna recuperación posible.
- 3) La cirugía del vítreo exige total concentración de parte del cirujano que posea perfecto conocimiento de sus riesgos.

SUMMARY

A very important factor in vitreous surgery is the election of the instruments, so that, if it is at all possible, the surgeon may work without an assistant, avoiding thus the problems inherent to lack of coordination.

It is also very important to encourage research to improve Estereotaxical Intraocular Surgery, using the electronic control system, integrating the different functions of the surgical steps. The Estereotaxical micro-manipulator must coordinate the cutting cycle of the electronic system.

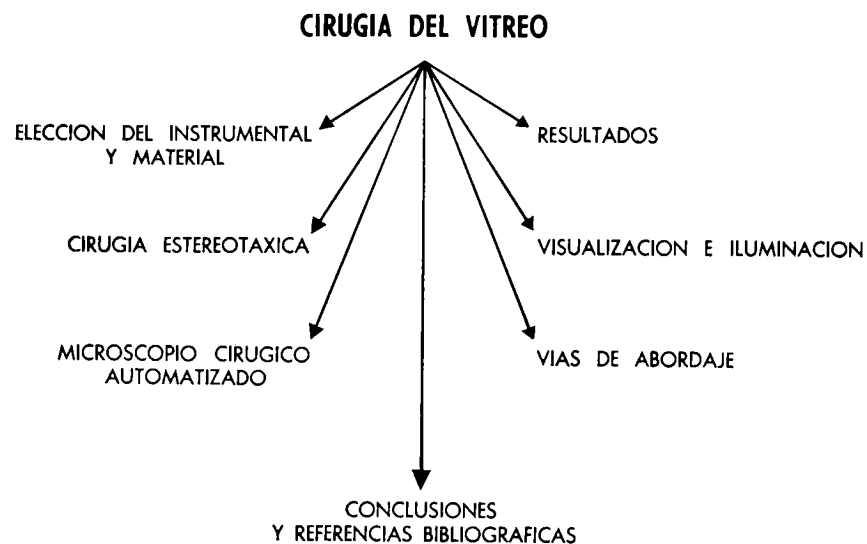LUIS A. OSORIO

Other ideal instruments for vitreous surgery are the suction and saline infusion system, the biomicroscopic illumination system, the photographic system, and the use of fiber optics with a paraxial flash and remote control.

Another important aspect of vitreous surgery is the election of the route to be used.

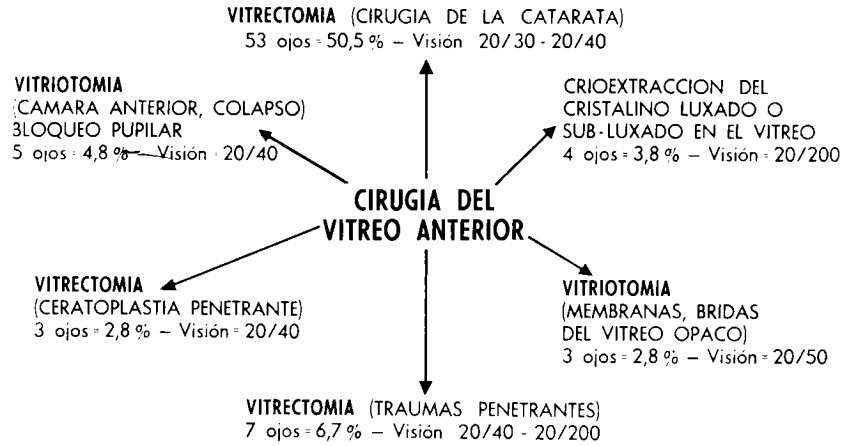
For the anterior route vitrectomy, the transcorneal route with the aid of the Flieringa ring and the latex protector is the most suitable. For the posterior route, the most indicated is the pars plana route, using a Beaver 65 knife, with the aid of diathermy.

Another condition to obtain good results in this type of surgery is the illumination system. The best is inner illumination with fiber optics.

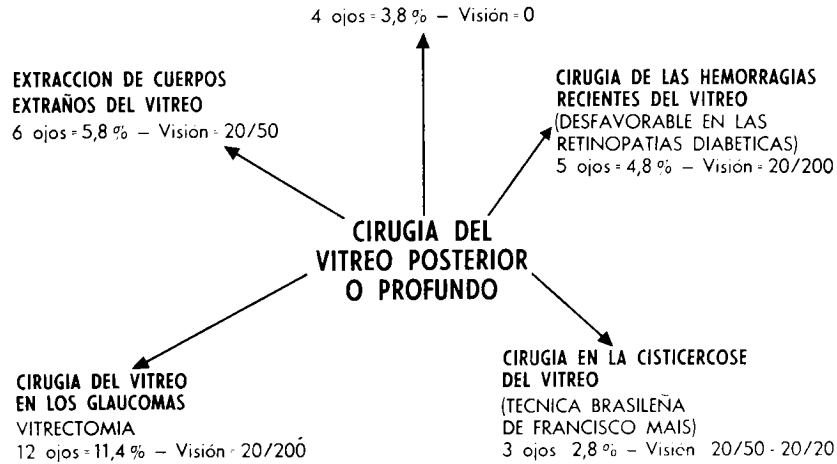


ALGUNOS TOPICOS EN LA CIRUGIA DEL VITREO

RESULTADOS DE LA CIRUGIA DEL VITREO
(1964 - 1974) 105 ojos



CIRUGIA DEL VITREO EN LOS
DESPRENDIMIENTOS DE LA RETINA



LUIS A. OSORIO

CONCLUSIONS

1. Vitreous surgery has recuperated many eyes otherwise considered lost.
2. Its indications are limited only to those eyes with a possibility of improvement.
3. Vitreous surgery demands the surgeon's total attention.

REFERENCIAS BIBLIOGRAFICAS

- 1 AABERG, T. M., MACHEMER, R., **Vitreous band surgery. Instrumentation and technique.** Arch. Opht., vol. 87, 542-544, 1972.
- 2 BARRAQUER, J. I., **La evacuación total del cuerpo vítreo para tratamiento de sus opacidades graves no evolutivas.** Revista Española de Oto-Neuro-Oftalmología, 3/7, nº 91, mayo-junio, 1957.
- 3 BARRAQUER, J., **Profilaxis y tratamiento de la pérdida de vítreo en operación de catarata.** Libro jubilar del profesor Ivo Correa Meyer, gráfica de la Universidad Federal del Río Grande del Sur, Brasil, 1969.
- 4 BRINI, A., BRONNER, A., GERHARD, J. P., NORDMAN, J., **Biologie et chirurgie du corp vitré,** Rapport a da Societé Fr. D'Opht, 1968.
- 5 BRIGHTBILL, F. S., KAUFMAN, R. E., LEVENSON, J. E., **A vitreous suction cutter for aphakic keratoplasty.** Am. J. Opht., vol. 75, nº 3, Part I, 331-335, septiembre, 1973.
- 6 BENSON, W. E., SPALTER, H. F., **Vitreous hemorrhage.** Survey of Opht. 297-311, vol. 15, nº 5, March-April, 1971.
- 7 BALMER, F., **Le prognostic des hemorrhagies dans le corps vitré (These de Bâle).** Ophthalmologica, vol. 147, 425-447, 1964.
- 8 COLES, W. H., HAIK, G. M., **Vitrectomy in intra-ocular trauma.** Arch. Opht., vol. 87, 621-626, June, 1972.
- 9 COTLIER, E., **Vitriotomy in aphakic flat anterior chamber.** Brit. J. Opht., 347-352, vol. 56, 1972.
- 10 COLEMAN, D. S., **A diamond knife for vitreous surgery.** Trans. Am. Acad. Opht. Otol., vol. 76, 522-523, 1972.
- 11 CIBIS, PAUL, A., **Vitreo-retinal pathology and surgery in retinal detachment.** C. V. Mosby, Cº, Saint Louis, 1965.
- 12 COUVILLION, C. G., FREEMAN, H. M., SCHEPENS, C. L., **Vitreous surgery. V.- Modification on the vitreous scissors.** Arch. Opht., vol. 83, 722-723, 1970.
- 13 COUVILLION, C. G., FREEMAN, H. M., SCHEPENS, C. L., **Cirugía del vítreo. Progresos recientes.** XXIº Cong. Intern. de Oft. de México, 1487-1492, 1970.
- 14 CHAWLA, H. B., BIRCHALL, Ch., **Intra vitreal air in retinal detachment surgery.** Brit. J. Opht., vol. 57, 60-70, 1973.

ALGUNOS TOPICOS EN LA CIRUGIA DEL VITREO

- 15 FREEMAN, H. M., SCHEPENS, C. L., ANASTOPOULOS, A., **Vitreous surgery. II.- Instrumentation and technique.** Arch. Opht., vol. 77, 681-682, 1967.
- 16 FREEMAN, H. M., **Vitreous surgery. Currents status of vitreous surgery in cases of rhegmatogenous retinal detachment.** Trans. Am. Acad. Opht. Otol., vol. 74, 202, 1973.
- 17 FRIEDMAN, Z., NEUMANN, E., HYAMS, S., **Vitreous and peripheral retina in aphakia.** Brit. J. Opht., vol. 57, 52-57, 1973.
- 18 GOLDMAN, H., **The diagnostic value of biomicroscopy of the posterior parts of the eye.** Brit. J. Opht., vol. 45, 449, 1961.
- 19 GOMLVO, G. M., **Vitreous surgery and the operating microscope.** Ann. Opht., vol. 4, 268-270, 1972.
- 20 HUMPHREY, W. T., FREEMAN, H. M., SCHEPENS, C. L., **Vitreous surgery. VI.- Removal of para-macular intra-vitreous body with magnet and vitreous forceps.** Arch. Opht., vol. 86, 670-673, 1971.
- 21 HAUT, J., LIMON, S., LECOQ, P. S., **Vitrectomia total par voie anterieure.** Bull. et Mem. Soc. Fr. D'Opht., 260-262, 1973.
- 22 HAUT, J., LIMON, S., **Chirurgie pratique du vitré.** Monographie publiée par la Société Fr. D'Opht., Masson & Cie, Edit. Paris, 1972.
- 23 JAFFE, N. S., **The vitreous in Clinical Ophthalmology. Vitreous hemorrhage.** 251-276, The C. V. Mosby, C°, Saint Louis, 1969.
- 24 KASNER, D., MILLER, G. R., TAYLOR, W. H. and als, **Surgical treatment of amyloidosis of the vitreous.** Trans. Am. Acad. Opht. Otol., vol. 72, 410, 1968.
- 25 KLOTI, R., **Vitrectomie.** Bull. et Mem. Soc. Fr. D'Opht., 251-253, 1973.
- 26 KREIGER, A. E., STRAASTMA, B. R., GRIFFIN, J. R., STORM, F. K., SMILEY, E. H., **A vitrectomy instrument in stereotaxic intra-ocular surgery.** Am. J. Opht., vol. 76, 527-532, 1973.
- 27 MACHEMER, R., PAREL, J. M., BUETTNER, H., **A new concept for vitreous surgery.** Am. J. Opht., vol. 73, n° 1, January, 1-7, 1972.
- 28 MACHEMER, R., BUETTNER, H., NORTON, E. W., PAREL, J. M., **Vitrectomy a pars plana approach.** Trans. Am. Acad. Opht. Otol., vol. 75, 813, 1971.
- 29 MACHEMER, R., **A new concept for vitreous surgery. II - Surgical technique and complications.** Am. J. Opht., vol. 74, 1022, 1972.
- 30 MACHEMER, R., NORTON, E. W. D., **A new concept for vitreous surgery.** Am. J. Opht., vol. 74, 1034, 1972.
- 31 MACHEMER, R., PAREL, J. M., NORTON, E. W. D. III.- **Indications and results. Vitrectomy: A pars plana approach. Technical improvements and further results.** Trans. Am. Acad. Opht. Otol., vol. 76, 462-466, 1972.
- 32 NANO, H., BUSTOS, D., ADELMA y FERRARO, F., **Indicaciones y técnica de la vitrectomía.** Arch. Oft Buenos Aires, tomo XLV, N° 10, 417-418, octubre 1970.
- 33 O'MALLEY, C., HEINTZ, R. M., **Electrovitrectomy.** Am. J. Opht., vol. 76, n° 3, Part. I, 336-342, septiembre 1973.
- 34 OSORIO, L. A., **Minha experiencia sobre cirurgia do vitreo.** Boletim do Centro de Estudos, vol. II, n° 4, 85-101, 1970.

LUIS A. OSORIO

- 35 OSORIO, L. A., **O papel do vitreo no Glaucoma.** Revista Br. Oft., vol. XXIII, N° 1, 31-39, Março, 1964.
- 36 OSORIO, L. A., **Minha experiencia sobre cirurgia do vitreo.** Anais XVIº Congr. Br. Oft., vol. I, 233-234, 1969.
- 37 OFFRET, G., **Hemorragies non traumatiques du vitré.** Table ronde de la Clinique Oft. de l'Hotel-Dieu de Paris. 19 decembre, N° 67, 1967.
- 38 PEYMAN, G. A., DODIEH, N. A., **Experimental vitrectomy: Instrumentation and surgical technique.** Arch. Opht., vol. 86, 548-551, 1971.
- 39 PAREL, J. M., MACHEMER, R., AUMAYR, W., **A new concept for vitreous surgery. V.- An automated operating microscope.** Am. J. Opht., vol. 77; 161-168, 1974.
- 40 PAREL, J. M., MACHEMER, R., AUMAYR, W., **A new concept of vitreous surgery. IV.- Improvements in instrumentation and illumination.** Am. J. Opht., vol. 77, 6-12, 1974.
- 41 REGNAULT, F. R., **L'hémorragie intra-vitreene.** These pour le Doctorat en Medicine, Paris, 1966.
- 42 SCHIMEK, J. R., STEFFENSEN, E. A., **Vitreous hemorrhage absorption.** Am. J. Opht., vol. 39, 677-683, 1955.
- 43 SKELLY, J. R., BINDER, R. F., **The influence of vitreous body in the clotting system of plasma.** Am. J. Opht., vol. 53, 51-59, 1962.
- 44 SCHEPENS, C. L., **Importance of the vitreous body in retina surgery with special emphasis on reoperation.** C. V. Mosby, Saint Louis, 1960.
- 45 SCHEPENS, C. L., LEE, P., ASHRAFZADEH, M. T., **Vitreous surgery: VII.- A corneal protection for subtotal vitrectomy.** Arch. Opht., vol. 89, 138-142, 1973.
- 46 SHEA, M., **Intravitreal electrocoagulation of retinal vessels.** Canad. J. Opht., vol. 7, 268, 1972.
- 47 STRAASTMA, B. R., GRIFFIN, J. R. KREIGER, H. E., **Stereotaxic intra-ocular surgery. Use in vitreous and posterior segment surgery.** Arch. Opht., vol. 88, 325-329, 1972.
- 48 SHAFER, D. M., **Total vitrectomy in six eyes with hopeless vitreous hemorrhage.** Mod. Probl., Opht., vol. 10, 677-679, 1972.
- 49 TOLENTINO, F. L. et als, **Ajustable mirror contact lens for fundus and vitreous examinations.** Ann. Opht., vol. 4, 95-98, 1972.
- 50 THOMAS, Ch., **Les hemorragies traumatiques du vitré et leur traitement.** Ann. Ther. Clin. Opht., vol. 7, 303-331, 1956.
- 51 VAN HEUVEN, W. A. S., **Experiences with partial vitrectomy in patients with proliferative diabetic retinopathy.** Mod. Prob. Opht., vol. 10, 684-689, 1972.

VITRECTOMY BY ASPIRATION IRRIGATION AFTER ULTRASONIC FRAGMENTATION

LOUIS J. GIRARD, M. D., F. A. C. S. *
Houston, Texas

Formed vitreous cannot be aspirated through even a large cannula such as an 18 gauge needle. In 1972 the author discovered that formed vitreous could be fragmented by high speed vibrations such as those produced with an ultrasonic generator. Vibrations had to be between 20,000 and 40,000 vibrations per second. When the vitreous was fragmented in this way it was possible to aspirate formed vitreous through a 23 gauge cannula. An instrument was designed¹ to produce vibrations in a 23 gauge cannula. The technique was first reported by the author in 1973 and was used to perform vitrectomy as well as aspiration of cataracts (18-28). Since that time the technique has been tried in several conditions involving the vitreous. This report will review the technique briefly and report the results of the first 57 consecutive cases in which it was used.

Technique

In this technique two 23 gauge needles attached by plastic tubing to two 50 cc syringes are used to perform aspiration and irrigation. For ultrasonic fragmentation the aspiration needle is attached to an ultrasonic vibrator. Irrigation through the irrigating needle keeps the anterior chamber formed while aspiration is performed after ultrasonic fragmentation. This technique can be performed either through the anterior chamber or the pars plana.

* From the Institute of Ophthalmology, Texas Medical Center Houston, Texas.

¹ Girard Fragmentor, Manufactured by Sparta Instrument Company, Fairfield, New Jersey.

LOUIS J. GIRARD

Anterior Chamber Approach. Indications are: 1) adherence of the vitreous to the cornea; 2) aphakic bullous keratopathy; 3) cystoid macular edema; 4) massive vitreous contraction and retinal detachment in aphakia.

In this technique two incisions are made in the superior nasal and superior temporal quadrants 1 mm inside the limbus. The incisions should be about 1 mm in width and should be beveled. A 23 gauge needle attached by a plastic tubing to a 50 cc syringe containing balanced salt solution is inserted into the anterior chamber and is held in place by the surgeon. An assistant keeps the anterior chamber formed. A second needle is inserted into the opposite incision. The needle is attached by a plastic tubing to an empty 50 cc syringe. The needle is held by a handle which is an ultrasonic vibrator (Figs. 1 a, b). Observing the two needles through the cornea, utilizing an operating room microscope with co-axial illumination, vitrectomy is performed by aspiration-irrigation with short bursts of ultrasonic vibration (Figs. 2 and 3 a-c).




FIGURE 1 a

Instruments necessary for vitrectomy by ultrasonic aspiration and irrigation.

VITRECTOMY BY ASPIRATION IRRIGATION AFTER ULTRASONIC FRAGMENTATION

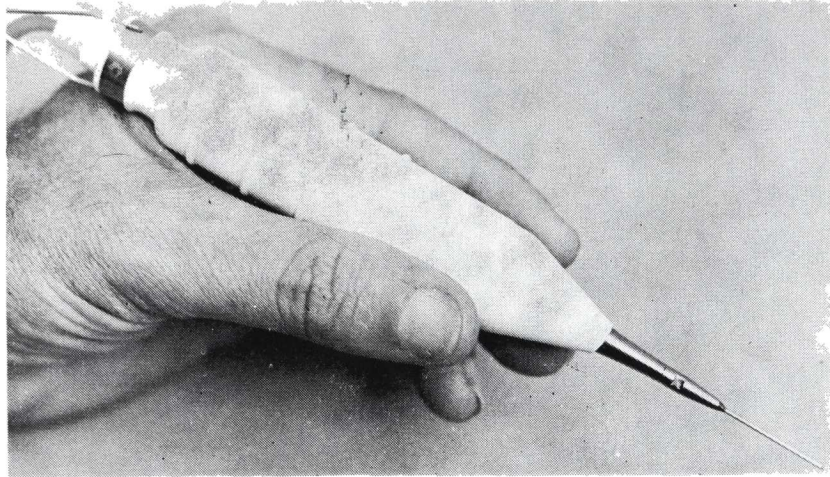


FIGURE 1 b

Ultrasonic probe with the aspiration needle attached.

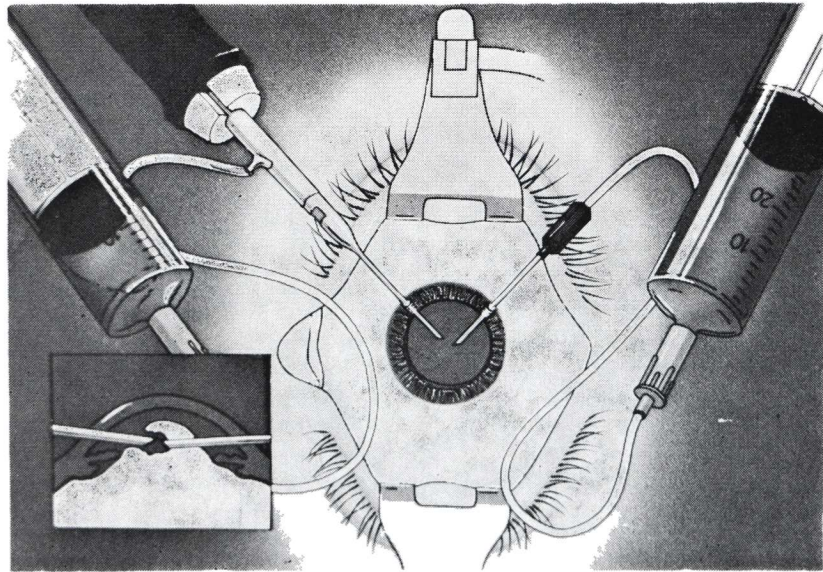


FIGURE 2

Vitrectomy by ultrasonic fragmentation. Anterior chamber approach.

LOUIS J. GIRARD

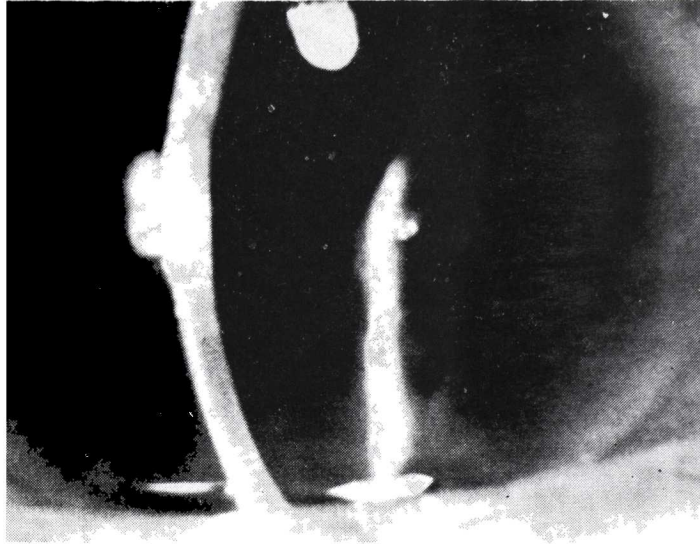


FIGURE 3 a
Aphakic bullous keratopathy from vitreous adherence.

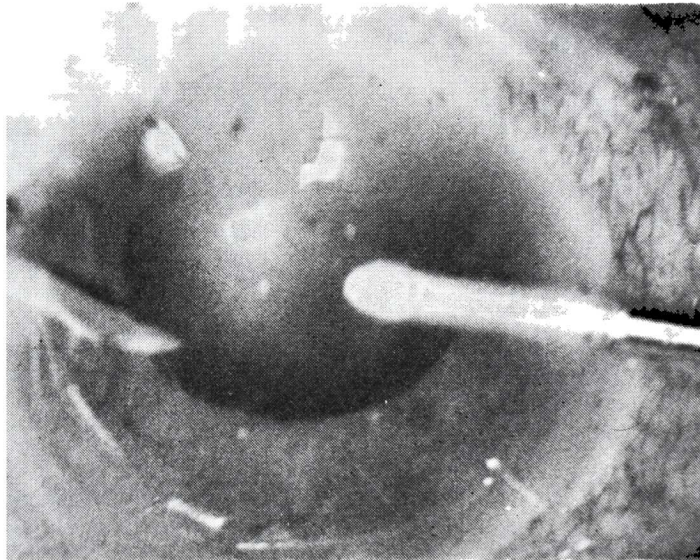


FIGURE 3 b
Vitrectomy by ultrasonic aspiration and irrigation.

VITRECTOMY BY ASPIRATION IRRIGATION AFTER ULTRASONIC FRAGMENTATION

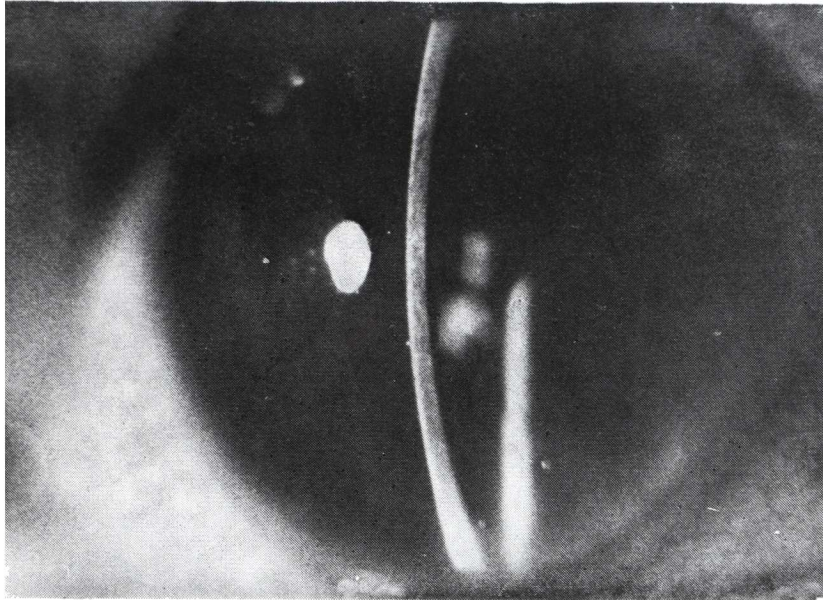


FIGURE 3 c

Postoperative appearance. Vision improved from 20/400 to 20/40.

Should the epithelium be bullous it should be removed before beginning the procedure.

Vitrectomy should be carried out back through the pupil until there is no evidence of herniation of formed vitreous into the anterior chamber. At the end of the procedure the needles are withdrawn and air is instilled into the anterior chamber. No sutures are required. The patient should be treated with anti-inflammatory agents during the postoperative period.

Vitrectomy Through the Pars Plana. In the pars plana approach the conjunctiva is incised in the superior nasal and superior temporal quadrants, 7 mm back from the limbus and the sclera exposed. A caliper is used to mark four to five millimeters and a stab incision is made into the globe with a Ziegler knife. The irrigating and aspirating cannulas are inserted and observed through the pupil in the vitreous cavity (Fig. 4). Vitreous opacities are easily visualized when using co-axial illumination. Particular care must

LOUIS J. GIRARD

be taken not to touch the lens or a cataract can be produced. Ordinarily it is not necessary to use a contact lens as the microscope can be focused to a sufficient depth to observe the aspiration and irrigation, almost to the retina. In all of the cases the vitreous is detached posteriorly and is in the central or anterior portion of the vitreous cavity. However, when it is necessary to view the retina a flat surfaced contact lens can be employed (Fig. 5 a-c).

Conditions for which vitrectomy through the pars plana have been used are: 1) in phakic eyes with opacification of the vitreous from massive vitreous hemorrhage, diabetes, amyloidosis, etc.; 2) pupillary block; 3) massive vitreous contraction and retinal detachment; 4) in massive vitreous hemorrhage and retinal detachment; 5) in massive vitreous hemorrhage, retinal detachment and intraocular foreign bodies.

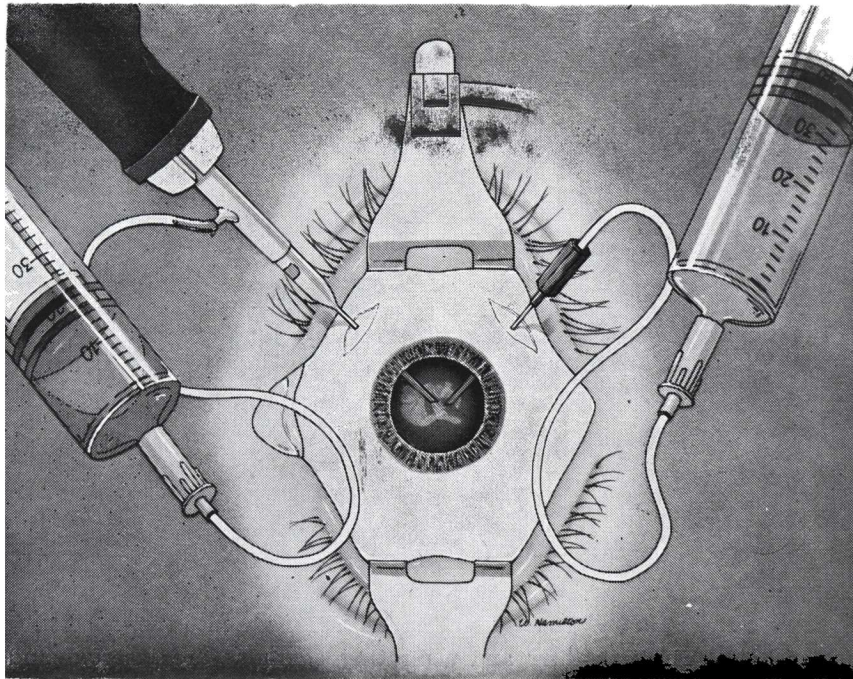


FIGURE 4
Vitrectomy by ultrasonic fragmentation. Pars plana approach.

VITRECTOMY BY ASPIRATION IRRIGATION AFTER ULTRASONIC FRAGMENTATION

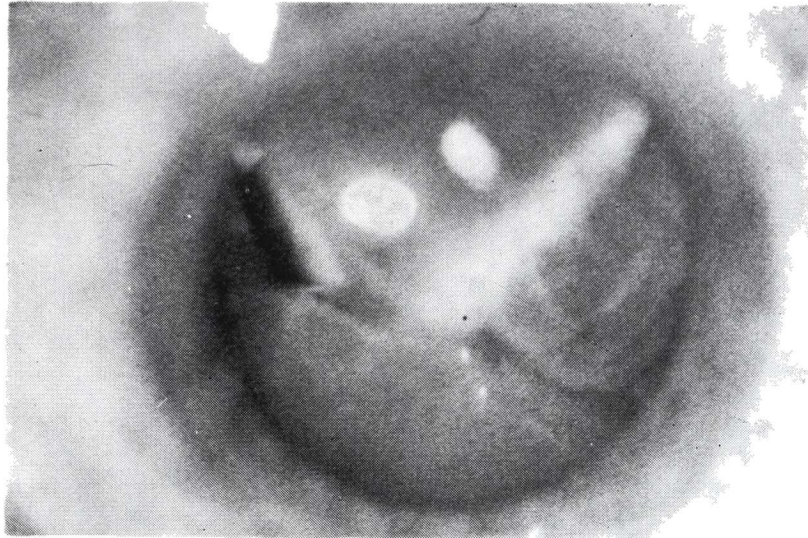


FIGURE 5 a

Vitrectomy by ultrasonic aspiration in a case of massive vitreous hemorrhage of 3 and a half years duration.

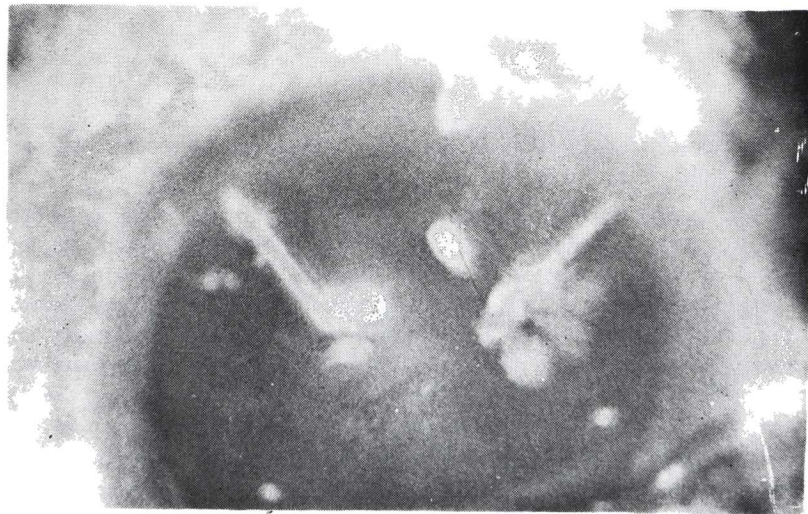

FIGURE 5 b

After partial vitrectomy.

LOUIS J. GIRARD

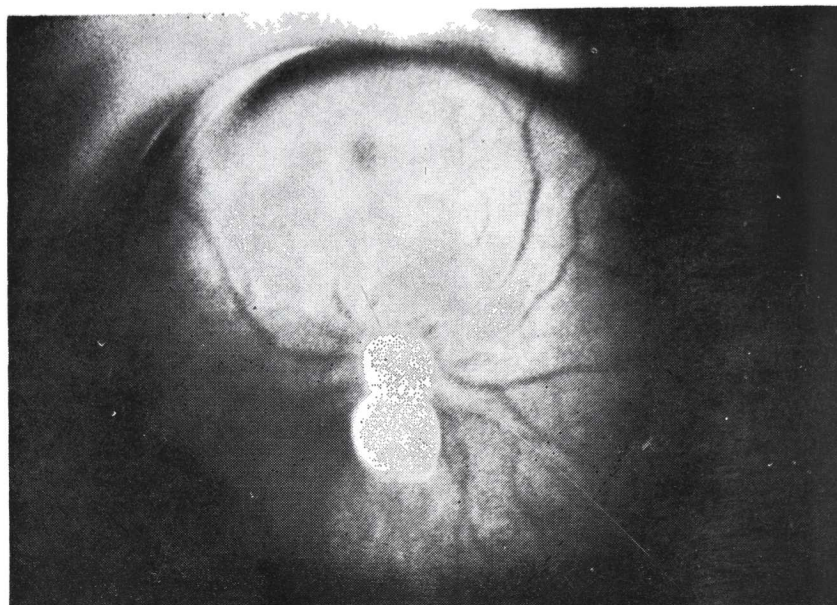


FIGURE 5 c

Appearance of fundus after cataract extraction and vitrectomy by ultrasonic aspiration. Vision with correction is 20/15

Results

Ultrasonic fragmentation and aspiration of the vitreous has been used in the conditions shown in Table 1.

Aphakic Bullous Keratopathy. The results in aphakic bullous keratopathy are shown in Tables 2 and 3. In all cases (100%) there was complete removal of vitreous from the anterior chamber. The cornea improved in six of the seven cases (86%), in spite of the fact that the bullous keratopathy had been present from a few months to as long as eleven years. Vision improved in five of the seven cases (71%). In one case there was an initial improvement from 20/200 to 20/40, but the cornea later decompensated and required a penetrating keratoplasty.

Pupillary Block. In pupillary block which has not responded to incision of the anterior hyaloid or a peripheral iridectomy, vitrectomy through the pars plana has been used in three cases. The glaucoma was relieved in all the cases (100%) and there were no further complications (Table 4).

VITRECTOMY BY ASPIRATION IRRIGATION AFTER ULTRASONIC FRAGMENTATION

T A B L E 1

CATEGORIES OF PATIENTS TREATED WITH VITRECTOMY BY
ASPIRATION AFTER ULTRASONIC FRAGMENTATION

1. Aphakic bullous keratopathy	7
2. Pupillary block	3
3. Cystoid macular edema	4
4. Peaked pupil and vitreous adherence to the wound	2
5. Vitreous opacification other than hemorrhage	6
6. Massive vitreous hemorrhage	18
7. Massive vitreous hemorrhage and retinal detachment	4
8. Massive vitreous contraction and retinal detachment	4
9. Massive vitreous membrane and retinal detachment	2
10. Massive vitreous hemorrhage, intraocular foreign bodies and retinal detachment	7

T A B L E 2

RESULTS IN APHAKIC BULLOUS KERATOPATHY TREATED BY
ULTRASONIC FRAGMENTATION

<i>Case</i>	<i>Vision</i>			<i>Cornea</i>	<i>Length of time before treatment</i>
	<i>Preop</i>	<i>Best</i>	<i>Final</i>		
1. AA	20/70		20/25	Clear	Unknown
2. LL	20/200	20/40	4/200	Recurred	2 yrs.
3. EB	20/60	20/20	20/50	Clear	1 yr.
4. HC	20/300		20/80	Clear	3 mos.
5. HC	HM		HM	Clear	11 yrs.
6. CS	5/300		20/400	Hazy	6 yrs.
7. JE	20/40		20/30	Clear	Unknown

LOUIS J. GIRARD

T A B L E 3

APHAKIC BULLOUS KERATOPATHY

Number of patientes	7
Anatomical Results	
Improved	6 (86%)
Unimproved	1
Visual Results	
Improved	5 (71%)
Unimproved	2

T A B L E 4

PUPILLARY BLOCK

Number of Patients	3
Anatomical Results	
Improved	3 (100%)
Unimproved	0

Persistent Cystoid Macular Edema. Five cases of persistent cystoid macular edema were treated by vitrectomy. All of these cases had been resistant to treatment with steroids and phenylbutazone, or had improved and then relapsed. In all cases there was vitreous attached to the wound. This was removed successfully in each case (100%). The vision improved in four of the five cases (80%) (Tables 5 and 6).

Peaked Pupil From Adherence To The Wound. In peaked pupil from vitreous adherence to the wound, single strands can be broken by the chopping block technique (26). Where there is extensive adherence of vitreous to the wound, the technique of vitrectomy by aspiration after ultrasonic fragmentation has been used in two cases. It has been possible to remove the vitreous in both cases (100%), releasing the pupil and without producing further complications (Table 7).

VITRECTOMY BY ASPIRATION IRRIGATION AFTER ULTRASONIC FRAGMENTATION

T A B L E 5
CYSTOID MACULAR EDEMA

<i>Case</i>	<i>Vision</i>		<i>Anat/Res</i>
	<i>Preop</i>	<i>Postop</i>	
1. LT	20/200	20/100	Clear
2. EW	20/200	20/30	Clear
3. WW	20/70	20/40	Clear
4. PK	20/200	20/200	Clear
5. JFS	20/100	20/50	Clear

T A B L E 6
CYSTOID MACULAR EDEMA

Number of Patiens	5
Anatomical Results	
Improved	5 (100%)
Unimproved	0
Visual Results	
Improved	4 (80%)
Unimproved	0
Unchanged	1

T A B L E 7
PEAKED PUPIL FROM VITREOUS
ADHERENCE TO THE WOUND

Number of Patiens	2
Anatomical Results	
Improved	2 (100%)
Unimproved	0

LOUIS J. GIRARD

Vitreous Opacification Other Than From Hemorrhage. Six cases of vitreous opacification other than from vitreous hemorrhage were treated by vitrectomy. The vitreous cavity cleared in all cases (100%), and vision improved in four of the six cases (67%) (Tables 8 and 9).

T A B L E 8
VITREOUS OPACIFICATION OTHER THAN HEMORRHAGE

Case	Vision		Anat/Res
	Preop	Postop	
1. HCM	20/60	20/200	Clear
2. HCM	20/80	20/40	Clear
3. HH	3/200	20/400	Clear
4. RC	1/200	20/40	Clear
5. MR	LP	HM	Clear *
6. JD	20/400	20/400	Clear

* Acid burn, severe glaucoma, and keratoprosthesis.

T A B L E 9
VITREOUS OPACIFICATION

Number of Patients	6
Anatomical Results	
Improved	6 (100%)
Unimproved	0
Visual Results	
Improved	4 (67%)
Unimproved	1
Unchanged	1

VITRECTOMY BY ASPIRATION IRRIGATION AFTER ULTRASONIC FRAGMENTATION

Massive Vitreous Hemorrhage. Vitrectomy with the present technique was used in 18 cases of massive vitreous hemorrhage. The vitreous cavity remained clear in 14 (78%) of the cases (Table 10). In some cases the vitreous had been filled with blood for as long as three and a half years. In cases of diabetic retinopathy and vitreous hemorrhage there was recurrence of bleeding at times, but since the formed vitreous had been removed the blood absorbed rapidly. In many cases it was possible to perform photo-coagulation within a week after the vitrectomy.

T A B L E 10
MASSIVE VITREOUS HEMORRHAGE

Case	Vision		Anat/Res
	Preop	Postop	
1. LF	1/200	6/200	Clear
2. FS	NLP	NLP	Recurrent Bleeding
3. JOH	LP	LP	Clear
4. JR	LP	20/40	Clear
5. JH	NLP	NLP	Recurrent Bleeding
6. NH	4/200	5/200	Clear
7. JH	LP	20/20	Clear
8. MR	20/30	20/20	Clear
9. RK	HM	20/60	Clear
10. BB	2/200	1/200	Hazy
11. LN	LP	20/60	Clear
12. GN	LP	LP	Recurrent Bleeding
13. SL	5/200	5/200	Clear *
14. IMC	LP	LP	Recurrent Bleeding
15. ED	LP	LP	Clear
16. CG	20/200	20/60	Clear
17. LB	LP	6/200	Clear *
18. MH	LP	20/80	Clear +

* Diabetic.

+ Cataract Extraction - Trauma.

LOUIS J. GIRARD

Vitrectomy in cases of massive vitreous hemorrhage can be quite dramatic. Some patients improved from light perception to 20/20; 20/60; or 20/80 (Table 11). Anatomical improvement (clear vitreous cavity) occurred in 14 of the 18 cases. Vision improved in 10 of the 18 cases (56%).

Massive Vitreous Hemorrhage And Retinal Detachment. Four patients with massive vitreous hemorrhage and retinal detachment as shown by ultrasonography and faulty retinal function tests were treated with this technique. The anatomical results were excellent. Three of the four patients have clear vitreous cavities and the retina was re-attached by a scleral buckle (75%). The visual improvements in four cases was not impressive; however, it should be pointed out that these were cases with a poor prognosis, i.e., perforating injuries and one case of severe diabetic retinopathy (Table 12).

T A B L E 11
MASSIVE VITREOUS HEMORRHAGE

Number of Patients	18
Anatomical Results	
Improved	14 (78%)
Unimproved	4
Visual Results	
Improved	10 (56%)
Unimproved	1
Unchanged	7

T A B L E 12
MASSIVE VITREOUS HEMORRHAGE
AND RETINAL DETACHMENT

Number of Patients	4
Anatomical Results	
Improved	3 (75%)
Unimproved	1
Visual Results	
Improved	0
Unimproved	0
Unchanged	4

VITRECTOMY BY ASPIRATION IRRIGATION AFTER ULTRASONIC FRAGMENTATION

Massive Vitreous Contraction And Retinal Detachment. Four cases of massive vitreous contraction and retinal detachment were treated by vitrectomy after ultrasonic fragmentation. In all four cases the contracted formed vitreous was successfully removed (100%). The retina was re-attached in two of the cases by scleral buckling procedures (50%). Vision remained unimproved, however, in three of the cases, and was reduced in one case (Table 13).

T A B L E 13
 MASSIVE VITREOUS CONTRACTION
 AND RETINAL DETACHMENT

Number of Patients	4
Anatomical Results	
Improved	4 (100%)
Unimproved	0
Visual Results	
Improved	0
Unimproved	1
Unchanged	3

Massive Vitreous Membrane And Retinal Detachment. Two cases of massive vitreous membrane and retinal detachment were treated. The membranes were removed in both cases and there was complete clearing of the vitreous cavity (100%); however, there was only slight improvement in vision in one case. Again, these were severely damaged eyes (Table 14).

T A B L E 14
 MASSIVE VITREOUS MEMBRANE
 AND RETINAL DETACHMENT

Number of Patients	2
Anatomical Results	
Improved	2 (100%)
Unimproved	0
Visual Results	
Improved	1
Unimproved	0
Unchanged	1

LOUIS J. GIRARD

Massive Vitreous Hemorrhage And Retinal Detachment Due To An Intraocular Foreign Body. Seven cases were treated, and in five of the seven cases the vitreous could be cleared (71%) and the retinal detachment observed. After repair of the retinal detachment only one case showed an improvement in visual acuity. Three cases remained unimproved and three cases became worse, one case progressing to phthisis bulbi. Again, these were desperate cases (Table 15).

T A B L E 15

MASSIVE VITREOUS HEMORRHAGE
INTRAOCULAR FOREIGN BODIES
AND RETINAL DETACHMENT

Number of Patients	7
Anatomical Results	
Improved	5 (71%)
Unimproved	2
Visual Results	
Improved	1
Unimproved	3
Unchanged	3

T A B L E 16

RESULTS OF ULTRASONIC VITRECTOMY

Total Number of Patients	57
Anatomical Results	
Improved	50 (88%)
Unimproved	7 (12%)

VITRECTOMY BY ASPIRATION IRRIGATION AFTER ULTRASONIC FRAGMENTATION

DISCUSSION

Vitreous surgery has become a common place ophthalmic procedure since 1968. Initially most procedures were done with the open sky technique (1-14). With the introduction of the vitreous suction cutter by Machemer (15, 16), various devices have been introduced to perform vitrectomies, such as the Douvas (17) rotary extractor, and Kloti's vitrectome. These devices all employ a mechanical means of cutting and aspirating the vitreous. The author was the first to introduce ultrasonic fragmentation as a means of cutting the vitreous. Also he was the first to be able to perform aspiration of formed vitreous through a very fine cannula (a 23 gauge needle has a diameter of 0.6 of a millimeter, and, therefore, the incision to insert the cannula needs to be only one millimeter in length).

It is important to understand that the mechanism of fragmentation, either of the vitreous or of cataracts is not being performed by ultrasonics, per se, such as a beam of ultrasound as is used for ultrasonography or sonar. Fragmentation is produced by rapid vibration of the aspirating needle. An electrical current activates an oscillator which, in turn, sets up vibrations in a piezoelectric crystal which vibrates at approximately 40,000 vibrations per second (kilohertz). This is amplified by a resonance to the tip of the aspirating needle. The aspirating needle has been shown to vibrate in a longitudinal direction less than .001 inches at 40,000 cycles per second. It is the physical movement of the tip of the needle which produces the fragmentation of the cataract or the vitreous.

It is interesting that striate keratopathy and bullous keratopathy sometimes can be produced when utilizing ultrasonic fragmentation for cataract extraction (19, 23, 24), while no damage has been produced to the corneas in vitrectomies, even though the ultrasonically vibrating needle has been brought within a fraction of a millimeter of the back of the cornea. Evidently it is the physical contact to the back of the cornea by a hard nucleus which produces the endothelial damage rather than the vibrating needle. There has been no evidence that the ultrasonic vibration has produced any damage to the cornea or to the retina, even though the instrument has been brought very close to these structures. It will, of course, produce damage if it is brought in direct contact with these tissues.

The results in aphakic bullous keratopathy are inexplicable at the present time. It is difficult to understand how removal of the vitreous can result in regeneration of the corneal endothelium. Yet it has occurred in patients who have had bullous keratopathy for as long as two years. Ap-

LOUIS J. GIRARD

parently, if there is some normal endothelium it is possible for the cornea endothelium to cover the denuded areas. It is the author's opinion that this technique should be tried, preferably early, as soon as bullous keratopathy can be seen to be developing from a vitreous touch. The technique is simple and has not resulted in further complications. Certainly it should be tried before recommending a more extensive procedure like a penetrating keratoplasty.

Cystoid macular edema has been an enigma to ophthalmic surgeons. The exact mechanism is unknown. It does seem to result from creation of an inflammatory process in the anterior segment which is somehow transmitted to the retina. Patients with vitreous adherence to the wound almost inevitably develop cystoid macular edema. In patients who do not respond to this conservative treatment, this technique should be considered since it is simple and has so few complications.

In pupillary block it should be understood that there are adhesions between the iris and the vitreous, not only at the pupillary area, but in some cases over the entire posterior surface of the iris. This is why many times conservative treatment (forced mydriasis, incision of the anterior hyaloid, etc.) is insufficient. Even a peripheral iridectomy may be insufficient because it may not create a passage, due to the vitreous blocking the peripheral iridectomy. When this occurs, a simple means of performing an anterior vitrectomy is with ultrasonic fragmentation.

When the formed vitreous becomes filled with blood it will not absorb even after a prolonged time unless there is great liquefaction of the vitreous. Vitrectomy with ultrasonic fragmentation is a simple matter and can be performed in a few minutes with very gratifying results. The surgery is directed towards the central core of the vitreous leaving the vitreous base intact. Many times, interestingly, the vitreous which remains at the base will clear with time, indicating that once the liquefaction process starts, it continues. The aspirated vitreous is replaced by balanced salt solution and then very shortly by the patient's aqueous. If additional bleeding occurs to a vitrectomized eye the aqueous may become turbid, but then clear very rapidly. In patients who have recurrent bleeding, such as diabetes, this has been observed. Photocoagulation can be carried out within a few days after a vitrectomy.

Where a retinal detachment is obscured by a hemorrhage it is possible to perform retinal surgery at the same time or within a few days of the vitrectomy, because in essence, there is a closed system. Even though

VITRECTOMY BY ASPIRATION IRRIGATION AFTER ULTRASONIC FRAGMENTATION

experience is limited, there is evidence that this procedure will aid the retinal surgeon in being able to view the retinal holes and to reattach the retina.

When the retina is being held detached by vitreous bands, massive vitreous contraction, or vitreous membranes, vitrectomy by this technique offers the retinal surgeon a better opportunity for retinal re-attachment. As the vitrectomy is being performed it is possible in many cases to see the retina settle backwards. It may be that one day this will be a routine procedure in conjunction with retinal surgery.

SUMMARY

Vitrectomy by aspiration irrigation after ultrasonic fragmentation is a procedure first described by the author in 1973. The technique has been used in such conditions as: aphakic bullous keratopathy due to vitreous adhesions; pupillary block glaucoma; cystoid macular edema secondary to vitreous adhesions; peaked pupil from vitreous adherence to the wound; massive vitreous hemorrhage; massive vitreous hemorrhage and retinal detachment; massive vitreous contraction and retinal detachment; and massive vitreous hemorrhage, retinal detachment, and intraocular foreign bodies. The technique is described and the results reported.

SUMMARY

The author first described this procedure in 1973. The following routes are used:

- a) Through the Anterior Chamber in cases of:
 - 1) Vitreous adherence to the cornea.
 - 2) Bullous keratopathy in aphakics.
 - 3) Cystic macular edema.
 - 4) Massive vitreous contraction with retinal detachment in aphakicks.
- b) Through the Pars Plana in cases of:
 - 1) Vitreous opacity due to massive hemorrhage, diabetes, and amyloidosis.
 - 2) Pupillary block.

LOUIS J. GIRARD

- 3) Massive contraction of the vitreous with retinal detachment.
- 4) Vitreous hemorrhage with retinal detachment.
- 5) Vitreous hemorrhage with retinal detachment and foreign body.

Basically, in this technique 2 incisions are performed in the nasal and temporal superior quadrants. These incisions are made 1 mm. from the limbus for the anterior route and 7 mm. from the limbus for the pars plana route. Two N° 23 cannulas joined to a plastic tube are introduced through them; the first cannula is connected to a syringe with 50 cc of saline, and the second one is connected to the ultrasound vibrator and the aspiration system. The operation is performed with the aid of a microscope with coaxial illumination.

Fragmentation of the vitreous body is obtained through fast vibration discharges which oscillate between 20.000 - 40.000 vibrations per second with an oscillating movement of only 0.001 of an inch, rendering this technique harmless.

Irrigation is permanent to maintain a good chamber. When the pars plana route is used, the movement of the cannulas may be observed through the dilated pupil with the aid of coaxial illumination and contact lenses.

After performing the vitrectomy the cannulas are withdrawn.

Sutures are not necessary.

The author presents several cases of patients who have undergone this procedure with satisfactory results, especially in massive vitreous hemorrhages; bullous keratopathies, and pupillary block.

REFERENCES

- 1 GIRARD, L. J.: **Proceeding First South African International Ophthalmology Symposium: September, 1968: Discussion on Anterior Segment Surgery. Management of Vitreous Loss**, p. 245.
- 2 GIRARD, L. J.: **Vitreolysis anterior vitrectomy and reconstruction of the anterior segment**. In the New Report on Cataract Surgery, 21-29 and 93-96, Editor, R. C. Welsh, Miami Educational Press, Miami, 1969.
- 3 GIRARD, L. J.: **Vitreous surgery for macular edema**. In New Report on Cataract Surgery, 91-92, Editor, R. C. Welsh, Miami Educational Press, Miami, 1969.
- 4 GIRARD, L. J.: **Combined cataract extraction and penetrating keratoplasty**. In New Report on Cataract Surgery, pp. 194-195. Editor. R. C. Welsh, Miami Educational Press, Miami, 1969.

VITRECTOMY BY ASPIRATION IRRIGATION AFTER ULTRASONIC FRAGMENTATION

- 5 GIRARD, L. J.: **Suspected, impending an actual vitreous loss.** *Annal. Oph.*, 1: 338-345, Dec. 1969 - Jan. 1970.
- 6 GIRARD, L. J.: **Reconstruction of the anterior segment on the eye.** In proceedings XX International Congress of Ophthalmology, 1445-1456, Editor, M. Puig-Solanes, Excerpta Medica, Amsterdam, 1970.
- 7 GIRARD, L. J.: **Interview with the Editor. Management of Penetrating wounds on the anterior segment.** *Highlights of Ophthalmology*, XII: 193-198, 1970, U. S. Series.
- 8 GIRARD, L. J.: **Indications for vitrectomy and results of vitrectomy, in the Second Report on Cataract Surgery,** pp. 59-61, Editor, Welsh, R. C., Miami, 1971.
- 9 GIRARD, L. J.: **Discussion on Vitreous Loss,** pp. 89-93, in the Second Report on Cataract Surgery. Editor, R. C. Welsh. Miami, 1971.
- 10 GIRARD, L. J.: **Panel Discussion: Vitreous face an the vitreous touch syndrome,** pp. 111-116, in the Second Report on Cataract Surgery, Editor, R. C. Welsh, Miami, 1971.
- 11 GIRARD, L. J.: **Discussion: Vitreous aspiration:** pp. 135: 137, in the Second Report on Cataract Surgery, Editor, R. C. Welsh. Miami, 1971.
- 12 GIRARD, L. J.: **Commnet: Vitreous strand to the wound,** p. 171, in the Second Report on Cataract Surgery. Editor, R. C. Welsh, Miami, 1971.
- 13 GIRARD, L. J.: **The Vitreous Wick Syndrome,** p. 394, in the Second Report on Cataract Surgery, Editor: R. C. Welsh. Miami, 1971.
- 14 GIRARD, L. J.: **Repair: Vitreous wound incarceration.** In the Second Report on Cataract Surgery, p. 421, Editor: R. C. Welsh. Miami, 1971.
- 15 MACHEMER, R.: **A new concept for vitreous surgery: II Surgical technique and complication.** *Am. J. Oph.*, 74: 1022-1033, 1972.
- 16 MACHEMER, R.: **Subtotal vitrectomy trough the pars plana.** *Trans. Am. Acad. Oph. and Otol.*, 74: 1034-1056, 1972.
- 17 DOUVAS, N: G.: **The cataract roto-extractor.** *Trans. Am. Acad. Oph. and Otol.*, 77 792-800, 1973.
- 18 GIRARD, L. J.: **Microsurgery of the vitreous.** In Luntz M: *Proceedings 2nd South African International Ophthalmological Symposium.* Buterworth, Durban, 1973, pp. 281-295.
- 19 GIRARD, L. J. and HAWKINS, R. S.: **Cataract Extraction by ultrasonic aspiration. Vitrectomy by ultrasonic fragmentation.** *Trans. Am. Acad. Oph. and Otol.*, 78: Jan-Feb., 1974.
- 20 GIRARD, L. J.: **Anterior route vitrectomy in trauma.** In Irvine, A., *Advances in Vitreous Surgery,* C. C. Thomas, Springfield, 1974 (in press).

LOUIS J. GIRARD

- 21 GIRARD, L. J.: **Vitrectomy by aspiration-irrigation after ultrasonic fragmentation.** In Irvine, A.: *Advances in Vitreous Surgery*, C. C. Thomas, Springfield, 1974 (in press).
- 23 GIRARD, L. J.: **Ultrasonic Aspiration Irrigation of Cataracts and the Vitreous.** In Emery, J.: *Proceeding Third Cataract Congress*, Mosby-Times Mirror, St. Louis, pp. 194-197, 1974.
- 24 GIRARD, L. J.: **Cataract Extraction by Ultrasonic Aspiration. Vitrectomy by Ultrasonic Aspiration.** *Proceedings XXII International Congress of Ophthalmology*, Paris, 1974 (in press).
- 25 GIRARD, L. J.: **Microsurgery of the Vitreous.** In *Proceedings Gonin Club*, May 1974 (in press).
- 26 GIRARD, L. J.: **Management of Peaked Pupil and Vitreous Adherence to the Wound.** In Emery, J.: *Proceedings Fourth Cataract Congress*, Mosby-Times Mirror, St. Louis, 1975 (in press).
- 27 GIRARD, L. J.: **Surgical Management of Aphakic Bullous Keratopathy.** In Emery, J.: *Proceeding Fourth Cataract Congress*, Mosby-Times Mirror, St. Louis, 1975 (in press).
- 28 GIRARD, L. J.: **Vitrectomy: Open Sky Technique.** In Emery, J.: *Proceedings Fourth Cataract Congress*. Mosby-Times Mirror, St. Louis, 1975 (in press).

LAS POST-IMAGENES, LA PROPIOCEPCION Y LA COORDINACION MANO-OJO PARA EL RESTABLECIMIENTO DEL EQUILIBRIO RETINO - CORTICO - MUSCULAR

LUCIA SANIN DE GUTIERREZ

En otras oportunidades hemos hablado de la relación retino-córtico-muscular y su importancia en nuestro sentido visual.

Hemos hecho una relación de los reflejos monoculares y binoculares que conforman este equipo retino-córtico-motor, y hablado de las anomalías sensoriales que lo pueden afectar.

También hemos mencionado la gran importancia de la oclusión en la corrección de esas anomalías y ahora hablaremos de la asociación de las post-imágenes, a la propiocepción y la coordinación mano-ojo, para el restablecimiento del equilibrio retino-córtico-muscular.

La sensación visual conocida como Post-Imagen (P.I.), ha sido descrita desde Aristóteles y utilizada por muchos especialistas en diferentes formas. Mencionaremos hoy algunos que por una u otra razón son los más interesantes para nosotros.

Hering 1868, Tschermak 1899 y Bielschowsky 1938, utilizando una técnica sencilla usan las P.I., para el estudio de la correspondencia sensorial, es decir, para el estudio de la asociación binocular.

Bangerter, en Suiza, y Cüppers, en Alemania, han ideado técnicas mucho más exactas que permiten el estudio y reeducación del reflejo básico monocular de fijación, por medio de instrumentos que hacen posible ver el fondo del ojo y escoger qué zona impresionar.

Bangerter ha creado una técnica basado en el principio de que la fijación excéntrica puede corregirse erradicando el profundo escotoma central

que existe en estos casos. Por lo tanto, utiliza una P.I. bastante fuerte por medio de su pleoptóforo, con el objeto de deslumbrar por completo la retina periférica y con ella el punto de fijación excéntrica, y protege la región foveal con un disco oscuro. En seguida produce una serie de estímulos a la fovea, que no está deslumbrada, haciéndola, en esta forma, sensible a los estímulos visuales. Después trata a sus pacientes en otros instrumentos como el localizador y el corrector. Utiliza coordinación mano-ojo-oido con figuras reales.

Cüppers considera que la pérdida de la dirección visual derecho al frente es el fenómeno que debe corregirse y usa, en cambio, una P.I. menos fuerte, con el propósito de restaurar la dirección visual derecho al frente para la fovea. En el sistema de Cüppers se utilizan tanto las P.I., visuscopio, eutiscopio, como los Haces de Haidinger, que emplea en sus coordinadores monocular, binocular en el sinoptómetro, y coordinador espacial. Utiliza coordinación mano-ojo con Haces de Haidinger y P.I. en su coordinador manual. Como dijo alguna vez el mismo Cüppers cada uno se basa en principios fisiológicos diferentes: Bangerter erradica la supresión; Cüppers cree que el problema sensorial está en los valores espaciales.

Arthur Links, más conocido por sus tratados de física óptica y con quien tuve la fortuna de colaborar, hace gran énfasis en la relación retino-córtico-muscular, y su importancia en la corrección de la percepción de localización de los estímulos visuales.

Pemberton basado en el hecho de que la sensación muscular de movimiento (propiocepción), confirma la información sensorial de ubicación del estímulo, dada por la retina, desarrolla su método de reorientación propioceptiva, para corregir esa información cuando está errada.

Por su parte Lyle & Bridgeman en uno de sus libros: Worth and Chavasse's Squint, en el capítulo dedicado al estudio de los reflejos oculares, nos hablan de cómo un nuevo reflejo se apoya siempre en uno más antiguo para desarrollarse y de cómo el infante utiliza este principio cuando se vale del reflejo de coordinación mano-ojo para establecer sus relaciones espaciales: para orientarse en el mundo físico. Si unimos todos estos conceptos:

- 1º Erradicación del escotoma central: Bangerter.
- 2º Importancia de la percepción espacial (Dirección Visual Principal): Cüppers.
- 3º Importancia de la relación retino-córtico-muscular: Links.

LAS POST-IMAGENES

4º Utilización de la propiocepción para la restauración de la relación normal retino-córtico-muscular: Pemberton.

5º Relación mano-ojo para el desarrollo de los reflejos oculares: Lyle & Bridgeman, llegamos a la conclusión de que tenemos que trabajar con todos porque cada uno de estos dos conceptos es parte de un todo para el enfoque integral del tratamiento de las secuelas sensoriales del estrabismo (*tenemos que vencer el escotoma central y periférico y obtener la dirección visual normal para restablecer el equilibrio retino-motor, y la mejor forma de obtenerlo es por medio de la propiocepción y la coordinación mano-ojo como lo hace la naturaleza*).

Si consideramos la relación retino-córtico-muscular desde un punto de vista cibernético como lo hace Castanera en su último libro, podemos pensar en "programas", que podrían cambiarse por medio de estímulos apropiados como se cambia un programa de computador. Considerando el equipo retino-córtico-muscular desde este punto de vista, podemos pensar que el ser humano nace con una determinada relación retino-córtico-muscular que será la que le permita más tarde, con tiempo y uso adecuados, el desarrollo de determinadas direcciones visuales.

Me explico: la dirección visual derecho al frente que se acredita a la fovea es la consecuencia del estado de tonicidad idéntica de todos los músculos extraoculares que centran el ojo en la órbita. Si estando los ojos en esta posición, un estímulo visual impresiona la fovea (hecho pasivo) esta sensación será percibida como proveniente de derecho al frente (reflejo de fijación que se ha desarrollado apoyado en los reflejos orientacionales y gravitacionales). Pero si mientras los ojos permanecen fijos en esta misma posición, un estímulo visual impresiona la retina nasal, se percibirá una sensación visual a un lado y suficientemente borrosa como para despertar una reacción retino-córtico-muscular que produzca las contracciones —relajaciones musculares necesarias para situar la fovea en posición de enfocar el nuevo punto de interés—; es lo que llamamos reflejos monoculares de refijación (apoyados para su desarrollo también en uno más antiguo: el olfato). En este caso la posición relativa del nuevo punto de interés respecto del observador ha sido determinada primero, por la zona periférica estimulada y, luego, por la sensación muscular de movimiento (propiocepción).

Si pensamos en programas neurológicos que conducen al desarrollo de determinadas direcciones visuales, podemos concluir que la retina es una pantalla receptora, sensible a determinados estímulos y que si la pudiera-

mos estudiar independientemente de su relación córtico-muscular, sus "direcciones" visuales serían comparables a las de cualquier cámara fotográfica.

Si el panorama fotografiado tiene un punto de referencia, éste ha sido escogido por el fotógrafo, no por la cámara, y lo mismo podríamos pensar de la retina. La relación momentánea del punto de referencia con respecto al observador y al panorama observado, es algo mucho más complejo que una dirección visual innata. Es más bien el resultado de un elaborado proceso neurológico que en determinada etapa de la vida, con tiempo suficiente de uso adecuado, desarrolla en base a patrones reflejos filogenéticos, un centro alrededor del cual se agrupa el resto del panorama visual, reproduciendo así la retina una imagen bastante exacta del mundo físico en tamaño, forma y relación entre sí de los objetos, tal como lo hace una buena cámara. Nuestro cerebro será el intérprete en ambos casos y el que elige el centro del panorama visual. Tanto la retina como la película fotosensible de la cámara reproducen unas imágenes del mundo físico. Con tiempo y uso correcto la fovea desarrollará la sensación de "derecho al frente" y se convertirá en el centro o punto O^o del equipo retino-motor.

Ahora bien, cuando la relación retino-córtico-muscular se ha desarrollado normalmente, se dice que el individuo tiene los ojos derechos, que está en ortoforia, y la fovea es el centro de la agudeza visual y de la "dirección visual". El "programa" se ha realizado exitosamente. Podríamos decir que la ortoforia es el estado retino-córtico-muscular por medio del cual se puede enfocar simultáneamente con las 2 foveas, el punto de interés, a cualquier distancia y en cualquier posición. Cuando esta relación se altera y se produce una desincronización del equipo, un desfaseamiento del programa en términos de electrónica, tanto los ojos como las imágenes cambian de posición. Se hace necesario un ajuste para que el mundo físico y el mundo sensorial sean congruentes. Si el imbalance muscular es moderado los reflejos se encargan de hacer el ajuste o sincronización necesaria y "no ha pasado nada". El esfuerzo muscular es mínimo y no hay molestias. Se dice que hay una foria asintomática.

Si el imbalance es grande e incontrolable sobrevendrá la desincronización total y como consecuencia de ello la diplopia y la confusión; es cuando *la naturaleza hace un cambio en la relación retino-córtico-muscular*, estableciendo unos programas de emergencia debidos al hecho dramático de la desorientación, que tiene sin duda tremendas repercusiones emocionales.

LAS POST-IMAGENES

Se hace un programa anómalo de rechazo hacia las imágenes que no corresponden al mundo físico, formando escotomas de supresión y una pseudo fovea de orientación con dirección visual derecho al frente. Queda así establecido un rechazo patológico hacia la diplopia sin la cual es imposible desarrollar el reflejo de fusión, y una nueva relación retino-córtico-muscular con un centro de orientación distinto de la fovea. No importa cuán torcidos estén los ojos; lo que cuenta es la relación entre el mundo físico y el mundo sensorial que permanece inalterada gracias a estas adaptaciones.

Para enseñar al estrábico a normalizar sus condiciones sensoriales, es útil buscar la forma de evitar este rechazo, y estudiar cómo se efectúa el programa normal de desarrollo de los reflejos oculares. Examinemos pues, cómo aprende el infante y cómo se realiza el "programa" de desarrollo normal desde que nace hasta los 2 y medio años, aproximadamente.

Durante los primeros tres meses de vida, el ser humano tiene períodos de vigilia cortos; es decir, capta el mundo visual a intervalos pequeños de tiempo. Las imágenes visuales son borrosas, y su relación con ellas es más de ubicación —el "dónde" están— que de discriminación —qué son—. A los 3 meses de vida comienza a utilizar las manos para reafirmar y comprobar la realidad de su sensación visual, y al ir desarrollando la agudeza visual crece su interés por la discriminación pero hasta que no capta un lenguaje que lo vincule a los objetos, su relación con el mundo físico tiene que ser más de ubicación que de discriminación. El reflejo monocular de fijación y refijación le dará esta información de ubicación y la fovea desarrollará su "dirección visual principal".

Durante la etapa de desarrollo de los reflejos binoculares, la visión binocular simple se desarrolla en períodos también muy cortos. A pesar de que el bebé duerme menos (seis meses a un año —etapa del gateo—), usará sus dos ojos simultáneamente cuando está sentado o acostado; mientras gatea usa uno a la vez. Sólo cuando comienza a caminar (9 a 18 meses) usará con más frecuencia los 2 ojos simultáneamente; sin embargo, todavía hace períodos de sueño durante el día. ¿Es durante estos períodos de sueño que el ser humano graba determinados programas que ha ido desarrollando en las horas de vigilia?

De estas observaciones deducimos que la etapa de desarrollo de todos los reflejos, es fatigante. Que se aprende en períodos cortos y lentamente. Que se necesitan períodos frecuentes de descanso.

LUCIA SANIN DE GUTIERREZ

Debemos tener en cuenta, además, que la naturaleza durante esta etapa desarrolla los reflejos a un nivel no consciente. Sólo después de que aparece un lenguaje y con él, el interés por la discriminación, trabajará el ser humano a otros niveles de conciencia. Es la etapa de la convergencia acomodativa en que la coordinación mano-ojo juega un papel muy importante ayudando al infante a distinguir 2 objetos iguales de 2 imágenes que corresponden a un mismo objeto.

Nosotros en cambio, para el tratamiento de las anomalías, tenemos que recurrir siempre al nivel consciente y exigir una gran concentración de parte del paciente para lograr el desarrollo de un "programa" que rechaza inconscientemente por temor a la diplopia y confusión que ya controló con reflejos anómalos.

Hemos observado que se nos facilita más el tratamiento trabajando en periodos cortos y que a los pacientes con mucha frecuencia les produce una gran somnolencia. ¿Cómo al infante en sus periodos de aprendizaje? Por ahora podemos lograr la aceptación de nuestros "programas", con mucho esfuerzo, dedicación y tiempo. Es por eso que insistimos en la necesidad de buscar algún tipo de tratamiento adicional —quizás a nivel hipotalámico— que facilite su aceptación, haciéndolos más cortos y menos fatigantes y que ayude a vencer el rechazo hacia el "programa".

¿Qué "programas" hemos desarrollado?

Básicamente tenemos cuatro "programas" que desarrollamos ordenadamente.

Dos programas monoculares; uno para reeducar la dirección visual principal que corresponde a la fovea y otro para reeducar la retina periférica que también se ha alterado; y

Dos programas binoculares para desarrollar, primero, la percepción simultánea de sensaciones visuales, que por impresionar zonas correspondientes deben tener localizaciones espaciales idénticas, dando lugar al desarrollo del reflejo de fusión; y segundo, desarrollo del reflejo de vergencia acomodativa que garantiza ortoforia a todas las distancias y quizá da lugar al desarrollo de la estereopsis.

¿Qué utilizamos para el desarrollo de estos programas?

Usamos las Post-Imágenes con el propósito de producir el estímulo adecuado en la zona adecuada.

LAS POST-IMAGENES

Nos valemos de la coordinación mano-ojo para corregir la percepción de localización anómala y empleamos el método de reorientación propioceptiva de Pemberton para restablecer el equilibrio retino-córtico-muscular.

Cuando la fijación es excéntrica, el tratamiento solo puede hacerse en consultorios especializados que utilicen los instrumentos de la técnica de Bangerter, Cüppers, o una combinación de las dos.

Cuando la fijación es central puede utilizarse una Post-Imagen de Bielschowsky o similar y puede trabajarse tanto en el consultorio como en el hogar, utilizando básicamente un punto de fijación con un estímulo luminoso periférico que produzca una Post-Imagen en la forma que más convenga a nuestros propósitos.

¿Por qué utilizamos las Post-Imágenes como estímulo básico para nuestros tratamientos?

Tenemos que pensar en un estímulo que permanezca en la zona impresionada, independientemente de si los ojos están cerrados o abiertos, fijos o en movimiento, y que dure un tiempo suficiente para hacer conciencia de su existencia y localización respecto del individuo estimulado. Las Post-Imágenes cumplen este requisito por reducción momentánea de la púrpura visual, haciendo la zona deslumbrada refractaria a estímulos de la misma naturaleza, es decir, a luz blanca.

Llena además un requisito psico-óptico muy importante. Tiene algunas características de objeto real.

Examinemos las que más nos interesan. Nuestros receptores visuales son elementos sensibles a la luz. A longitudes de onda del espectro solar que van más o menos de las 400 a las 800 milimicras —4.000 a 8.000 unidades Angstrom —Sir Francis Head Adler—, de 380 a 760 milimicras —Ralph M. Evans— y que nos dan la sensación de color y forma por contraste de iluminación y longitud de onda.

De estas características de la visión, color y forma, la que nos interesa para el tema es la forma.

Estudiemos cómo percibimos un opto-tipo cualquiera.

Si tenemos una pantalla negra con opto-tipos blancos, son las partes claras —luminosas— las que estimulando nuestros receptores visuales nos darán la sensación de forma.

Si por el contrario, usamos una pantalla clara y opto-tipos negros, es la ausencia de estímulo luminoso la que nos dará la información.

En ambos casos tenemos la impresión de ver los mismos símbolos.

La Post-Imagen positiva equivale a la pantalla oscura con la letra clara y la negativa a la pantalla clara y el símbolo oscuro.

En la fase positiva (con ojos cerrados) permanece la sensación luminosa. Durante la fase negativa (ojos abiertos) la zona deslumbrada es refractaria a estímulos de la misma naturaleza, produciendo por ausencia de estímulo un vacío en la pantalla luminosa, que tendrá la forma de la Post-Imagen. Pantalla clara sensación visual oscura. La única diferencia con una figura real, en cuanto a forma, será la de sus contornos difusos; como algunos cuadros impresionistas, o paisajes en días de bruma.

Su utilidad terapéutica radica en la permanencia del estímulo en la zona impresionada.

Un objeto real ocupa un sitio en el mundo físico e impresiona cualquier zona de la retina del observador según el interés de éste. Por ejemplo: un individuo mira un objeto *A*, frente a él y un objeto *B*, situado a su derecha impresiona sus retinas izquierdas; si el observador cambia su interés de *A* a *B*, *B* impresionará ahora sus foveas y el objeto *A*, sus retinas derechas. El orden físico ha permanecido igual pero las zonas impresionadas han cambiado. Los objetos reales no nos sirven para el propósito de nuestro tratamiento porque al alterar la posición de los ojos se altera la zona estimulada.

Las Post-Imágenes con sus características de objeto real, y el hecho importantísimo de que conservándolas, se aleja de ellas en un aspecto —la permanencia del estímulo en la zona impresionada—, las hacen únicas entre las percepciones visuales e indispensable para este sistema de tratamiento que utiliza un reflejo muy bien cimentado en el hombre; la coordinación mano-ojo, para corregir las anomalías de percepción de la localización, devolviendo a las foveas su dirección visual principal.

Recordemos la importancia de la mano en el desarrollo neurológico y su relación con la sensación propioceptiva de orientación (el animal primitivo ya tenía órganos terminales laterales de orientación anterior a los ojos).

Utilizamos las post-imágenes al principio solas, luego en el consultorio, asociadas a los haces de Haidinger y más tarde añadiendo figuras reales para obtener una localización correcta a todo tipo de estímulo visual.

LAS POST-IMAGENES

Comenzamos utilizándolas para trabajar con los ojos cerrados, conscientes de la sensación propioceptiva derecho al frente que es anterior a la existencia de los ojos, copiando siempre a la naturaleza. Ya expresamos nuestro pensamiento en el sentido de que se nace con una determinada relación retino-córtico-muscular. Por lo tanto tratamos de obtenerla sin ningún estímulo visual diferente de la Post-Imagen, y utilizarla con objetos reales, una vez normalizada en sus cimientos, es decir, con ojos cerrados. El paciente recibe la post-imagen en un ojo, cierra ambos, se concentra en *sentir* que dirige su mirada al frente y sin mover los ojos debe tratar de ubicar la sensación visual (la Post-Imagen). ¿Dónde la percibe con los ojos cerrados dirigidos a su "derecho al frente"? Un porcentaje muy alto de pacientes desde forias hasta tropias de toda índole, muestran una localización anómala a este tipo de estímulo visual. *Nos valemos entonces, como el infante*, del reflejo de coordinación mano-ojo para reeducar esa percepción espacial anómala. Sin mover los ojos ni abrirlos, dirigiéndolos al frente, se llevará la mano al lugar donde se percibe la post-imagen y se tratará de modificar su ubicación "corriéndola" como si se tratara de un objeto real, hasta lograr percibirla derecho al frente. Con los ojos cerrados por información propioceptiva, sabemos, "sentimos", dónde es derecho al frente respecto de nosotros mismos. Cuando con los ojos cerrados se ha obtenido la dirección visual normal a post-imágenes, para la fovea, se comenzará la etapa de ojos abiertos corrigiéndolos uno por uno, asociando este estímulo visual a Haces de Haidinger y figuras reales, en el consultorio, y a figuras reales en la casa, para obtener una localización correcta a varios tipos de estímulo visual.

Después, en una etapa intermedia entre visión monocular y binocular, hacemos unos ejercicios que llamamos de transferencia y que consisten en dar al paciente una post-imagen a un ojo, cerrarlo, y abriendo el no deslumbrado, tratar de percibir el estímulo; localizarlo y corregirlo tal como se hace en la etapa monocular.

Finalmente hacemos ejercicios binoculares, primero con los ojos cerrados y luego abiertos cuando están derechos. El propósito de esta etapa del tratamiento es obtener percepción simultánea de imágenes con localización espacial idéntica para los centros que corresponderán a las foveas.

Como este proceso reeducativo es lento, largo y difícil, *cuando la fijación es central*, utilizamos el Orthoscopio para producir las post-imágenes para tratamiento en la casa y poder hacer varias sesiones de corta dura-

LUCIA SANIN DE GUTIERREZ

ción que no fatiguen al paciente y a las horas más convenientes para él, imitando el proceso natural de aprendizaje.

Utilizando las Post-Imágenes en el hogar, se agiliza este tipo de tratamiento, fijando con los ejercicios que se hacen en la casa, los resultados que se obtienen con tanto esfuerzo y lentamente en el consultorio. El paciente se interesa mucho más en su tratamiento por conocerlo más a fondo; se da cuenta de sus adelantos y comprende mucho mejor su finalidad.

Además puede tratarse un mayor número de pacientes, ya que aquellos que no podrían someterse a un tratamiento que exige citas frecuentes, por una u otra razón (sitio de residencia, ocupaciones) pueden hacer visitas espaciadas al consultorio y seguir instrucciones para ejercicios diarios en su casa, haciendo sesiones cortas y frecuentes que ayuden al éxito del tratamiento.

Las características esenciales de esta terapia son:

- 1º El estudio y reeducación de la "dirección visual" *monocular* y *binocular*, con Post-Imágenes, tanto en las *heteroforias* como en las *heterotropias*, y
- 2º La asociación de las Post-Imágenes, la propiocepción y la coordinación mano-ojo para la corrección de la localización de las percepciones visuales. Es como si pudiéramos hacer *tangible* la "dirección visual" y corregirla, corriéndola con la mano.

**MODIFICATIONS FOR THE OBLIQUE ENCIRCLING
SILASTIC 3 MM BAND WITHOUT EVACUATION
OF SUBRETINAL FLUID (MORTADA OPERATION)
FOR GIANT RETINAL TEARS**

ALY MORTADA, M. D. *

The oblique encircling silastic 3 mm. band without evacuation of subretinal fluid (Mortada 1, 2), for giant tears extending behind the equator of the globe has a very high percentage of success so long the encircling band effect is seen in the fundus a bit behind the posterior edge of the retinal tear. It is curious that appearance of all the encircling band effect in the fundus means that the choroid in all the area in front of the buckle is in contact with the retina and retinal tears edges but this contact is not sure in the area behind the buckle.

So recurrence usually occurs if:

1. The band pressing effect is not seen in the fundus behind the tear denoting insufficient buckling as in case of thick sclera opposite the tear, especially with severe vitreo retinal traction.
2. Or the band effect is seen in the fundus anterior to the posterior edge of the tear as in case of a tear extending much posteriorly to near the optic disc edge.

The aims of the present study are:

- I. To find modification for the oblique encircling band without evacuation of subretinal fluid if

* Chairman. Senior professor in Ophthalmology Faculty of Medicine, Cairo University.

ALY MORTADA

1. Sclera opposite the giant tear is thick (about 30% of cases) preventing proper buckling.
2. The tear extends posteriorly to near the optic nerve (very rare) with surgical difficulty in fixing the band by sutures to the sclera posterior to the tear as in case of giant retinodialysis with inrolled edge, reaching to about 6 mm. from the optic disc edge.

II. And to know:

1. The proper position of encircling band in relation to the tears.
2. Does additional segmental radial or circumferential silastic 5 mm. rod opposite the tear area has any more buckling effect than that of the band alone?
3. How does subretinal fluid without its evacuation quickly absorb after the operation?
4. Management of factors causing non appearance of fundus buckling effect.
5. Can evacuation of subretinal fluid or accidental fluid vitreous loss followed by severe hypotony, give more buckling effect?
6. The role of jelly vitreous counter-pressure in success of the operation.
7. Danger of application of encircling band in cases of proliferation diabetic traction detachment.
8. Management of accidental loss of subretinal fluid or fluid vitreous.
9. Unavoidable causes of failure of the operation.
10. The cheapest way to prepare the silastic 3 mm. band, and effect of same band tightness on ocular tension.

Case report

In following retinal detachment cases with giant tears, extreme care was taken in observing the factors affecting the degree of oblique encircling band tightness (Mortada, 3), as ocular tension before and after the operation (Mortada 4), to prevent any choroidopathy complications (Mortada, 5, 6, 7), and to prevent band tightness on the softened sclera.

MODIFICATIONS

Examples and general principles for operate cases are as follows:

1) General position of the buckle in relation to the edges and operculum of a giant horse-shoe tear.

The degree of vitreous traction on operculum of a horse-shoe tear and size of tear shows the degree vitreous traction on retinal tear edges. The edge of operculum is more pulled inwards and forwards by vitreous traction (Fig. 1: A). Buckling at anterior part (Fig. 1: B), or middle of the tear (Fig. 1: C), does not close the tear but segmental circumferential buckling just posterior to the tear pushes more the tear edge inwards and forwards towards the operculum edge and bring all tear edges in contact with the choroid with success of the operation (Fig. 1: D). All the tear must lie comfortably on the anterior slope of the buckle.

2) Position of band encircling buckle in case of a pre-equatorial giant tear.

The equatorial encircling band is all that is needed for a pre-equatorial giant tear. During the operation (Figs. 2: A, B, D), the tear may be seen open, but next day as the fundus encircling band effect is seen especially in area behind the tear, the tear is closed and is not seen (Fig. 2: C), with success of the operation.

3) Position and fundus appearance of the oblique encircling silastic band in relation to giant horse-shoe tear extending posterior to the equator of the globe.

- I. Position: The band must pass a bit posterior to the posterior edge of the tear.
- II. Fundus appearance: The encircling band effect must appear all around especially in area posterior to the tear otherwise the tear will not permanently close with recurrence of retinal detachment.

I. Position of the oblique encircling band:

- A. The encircling band must be placed posterior to the tear Fig. 3 (1: a, b & c) and Figs. 4 & 5 (C: 1 & 2) putting the choroid in contact with tear edges, thus success of operation.

ALY MORTADA

- B. If the encircling band is placed anterior to the posterior edge of the tear, the part of the tear, anterior to the encircling band is closed and not seen but the part posterior to the band is left open Fig. 3 (II: a, b & c) and Figs. 4 & 5 (A & B: 1 & 2) with recurrence of retinal detachment.

II. Two factors affect non appearance of encircling band fundus effect in the area behind the tear, even if it was properly placed:

- A. The band was not pressing sufficiently on the sclera. The maximum allowed pressure in cases operate for the first time is only about 25 mm Hg. (Schiotz above the preoperative level otherwise pressure uveopathy complications may arise (Mortada, 5, 6, 7).
- B. Thick sclera opposite tear area occurs usually in about 30% of giant tear cases. The lower half of sclera is generally thicker than the upper half.

If the band fundus effect is not seen in early post operative days in area posterior to the tear, (Fig. 6: A) the tear usually opens again with recurrence of detachment (Fig. 6: B).

4) Surgery for recurrent retinal detachment due thick sclera opposite giant horse-shoe tear preventing proper buckling.

As the eye was pressed before by an encircling band, in recurrent operation the eye may not tolerate another pressing elastic cerclage without reacting by severe uveopathy. The effects of the previous operation are still present: the very low ocular tension, the soft sclera, and choroidopathy especially opposite tear area making easy rebuckling by a circumferential segmental 5 mm. silastic or silicone rod placed just behind the tear area on the previous band site (Fig. 6: c). The segmental buckling effect is then seen in the fundus continuous with the previous encircling effect (Fig. 6: D), that is the buckling circlage effect is seen behind the tear with success of the operation.

5) Modifications for oblique encircling silastic 3 mm. band without evacuation of subretinal fluid in case of thick sclera opposite retinal tear area.

A thin sclera is known by its bluish colour and that during operation few minutes after the band pressure effect, the pressed scleral area appears

MODIFICATIONS

more blue (Mortada sign), due to engorgement of underlying choroidal vessels. A thin sclera makes no problems for effective proper buckling.

If during the operation the surgeon finds that the sclera in area of and posterior to the tear is thick preventing producing an effective buckling of the tear area; the following two modifications are effective:

- I. Buckling at two pressure levels.
- II. Half scleral thickness incisions along the anterior and posterior edges of the band in an area wider than the tear meridians.

I) Modification I: Buckling at two pressure levels.

Suppose there is a giant horse-shoe tear up and out extending a bit behind the equator of the globe and that the preoperative ocular tension was 5 mm Hg. (Schiotz).

The encircling band is passed under the four recti muscles near their insertions to the sclera. Down and out the 2 free ends of the band are pulled and tied while the band is pressing the globe, so that the ocular tension is 40 mm Hg. (Schiotz). The band is fixed to sclera by a suture at position one (Fig. 7: A), down and in opposite the tear area at level with insertion of recti muscles. Suture one is temporary and is only meant to prevent slipping backwards of the cerclage. The band is pushed backwards up and out and is fixed by a mattress supramid suture to sclera posterior to the tear (suture two). Also at 3 and 4 the band is fixed to the sclera at a level posterior to the tear by sutures. So the band between fixed sutures 3 and 4 in area behind the tear is pressing the sclera at ocular pressure of 40 mm Hg. (Schiotz).

Suture one and the tie at band ends are untied and the band ends retied while the band is pressing to raise the ocular tension only to 25 mm Hg. (Schiotz). Suture one is retied again. Additional sutures are placed to fix the band to the sclera at positions 5 and 6. Ends of the band beyond the knot are cut. The sclera around the tear is cauterized by minimal diathermy or cryocautery but never to evacuate the subretinal fluid. So there is now encircling buckling effect at two pressure levels, one behind the tear area at level of 40 mm Hg. and otherwise at level of 25 mm Hg. (Schiotz) (Fig. 7: B).

II) Modification II. Half scleral thickness incisions.

At end of usual operation of oblique encircling silastic 3 mm band without evacuation of subretinal fluid raising the ocular tension 25 mm Hg. (Schiotz) above the preoperative level half scleral thickness incisions are performed at anterior and posterior borders of the band behind the tear in an area wider than tear meridians (Fig. 7: C), to weaken the sclera in the area behind the tear and so better buckling effect.

Both modifications I and II, can be combined (Fig. 7: D), aiming at better buckling of the tear at a lower band pressure.

III) Modification III. Pushing the band on side of the tear backwards by the little finger.

For giant tears extending to about 6 mm. from edge of optic disc, on side of the tear, the oblique encircling band is pushed by little finger to come in contact with the optic nerve, the band being fixed to the sclera by suture in meridian opposite the tear at level of a rectus insertion.

Another example for importance of position of the oblique encircling band and that its effect must appear in the fundus a bit behind the posterior edge of the tear is the giant retinodialysis with inrolled edge reaching to about 6 mm. from optic disc (Fig. 8: A and B), extending from 6 to about 12 o'clock meridians on one side.

Diagram (Fig. 9: A & B), shows the temporal giant retinodialysis and the fundus picture effect of oblique encircling band when:

i) (Fig. 9: 1), on side of retinodialysis the oblique encircling band is sutured to the sclera as far back as the surgeon can put sutures from 6 to 12 o'clock. The band is crossing over the insertion of inferior oblique muscle and still the fundus effect is a buckle anterior to the rolled edge of the retina with failure of operation.

ii) (Fig. 9: 2) The oblique encircling band is pushed on temporal side by little finger to remain in contact with the optic nerve and so is fixed at that site from 6 to 12 o'clock meridian, nasally by optic nerve and temporally by the bulging posterior staphyloma or larger curvature of the globe. The fundus picture shows the oblique encircling band effect passing behind the rolled edge of dialysed retina forming a new ora with success of the operation.

MODIFICATIONS

If the encircling buckling effect is not seen behind all the retinodialysis edge, recurrence occur and in that case reoperation is performed with same modification number three technique. Reoperation usually succeed in showing the encircling buckling effect behind all the retinodialysis edge as the previous operation produced very low ocular tension, and soft sclera in pressed area facilitating the rebuckling effect of the band.

If operation or reoperation succeeds in performing a new ora, still the presence of vitreous in contact with a large surface of the exposed choroid (without retina in between, in area of giant retinodialysis) irritates the uveal tract and in about two months uveopathy usually occurs with loss of vision.

6) Can additional radial or circumferential segmental 5 mm. silastic rod buckling has any more buckling effect on a giant horse-shoe tear if added to the encircling silastic 3 mm. band without evacuation of subretinal fluid?

I) Meridional (radial) segmental buckle opposite the tear area may not close the tear (Fig. 10: A), and if it is placed under the effect of the encircling band it may abolish the band buckling effect of pusing the choroid to be in contact of edges of the tear (Fig. 10: B).

II) Simple circumferential segmental buckle pressing just posterior to the tear places the tear edges in contact with the choroid (Fig. 10: C and Fig. 12: 1); but the temporary buckle may recede with reopening of the tear (Fig. 12: 2).

III) Circumferential segmental buckle has no more permanent buckling effect when placed anterior (Fig. 11: C), or posterior (Fig. 11: D), to the encircling band. In early post operative days the band is still active by its elastic nature and with post operative drop of ocular tension the segmental circumferential buckle recedes and loses its buckling effect. Also a segmental buckle underneath the band effect (Fig. 11: B), has no more buckling power than the band itself alone.

IV) The best buckle is that of the oblique encircling silastic band alone passing a bit behind the posterior edge of the tear without evacuation of subretinal fluid, bringing a permanent contac of choroid tear edges (Fig. 10: D and Fig. 11: A).

ALY MORTADA

TABLE SHOWING

Percentage of success of oblique encircling silastic 3 mm band without evacuation of subretinal fluid, without and with modifications in cases with giant¹ retinal tears:

<i>Size shape and position of tear</i>	<i>Thickness of sclera</i>	<i>Added modifications</i>	<i>N^o of cases</i>	<i>Percentage of success</i>	
I. One quarter of globe circumference, hose-shoe, extending up to about 6 mm. posterior to equator	1. Thin	Nothing	30	90%	
	2. Moderate & thick	Nothing	10	70%	
	3. Thick	1 ² + II ²	20	90%	
	3. Moderate	Additional to band: 2 radial segmental ³ opposite tear	6	50%	
	4. Moderate	Additional circumferential segmental:	I. anterior to band	10	80%
			II. posterior to band	10	90%
II. Retinodialysis from 6 to 12 meridians on one side dialysis edge 6 mm. from optic disc.	Moderate	1. Nothing	5	0%	
		2. III ²	5	40% for ⁴ 2 months	

N. B.: ¹ A retinal tear is considered giant when it extends more than one quarter of circumference of the globe.

² See case report for modifications I, II & III.

³ Segmental buckling is performed by silastic 5 mm rod.

⁴ Contact of vitreous to exposed choroid caused uveopathy and loss of vision.

DISCUSSION

1) Value of encircling silastic 3 mm. band without evacuation of subretinal fluid in retinal detachment surgery:

I. Scleral buckling of retinal tear by synthetic material gives the highest percentage of success than any other retinal detachment operation.

II. Encircling silastic 3 mm band operation giving permanent buckling gives higher percentage of success than segmental silastic 5 mm rod temporary buckling that may recede.

MODIFICATIONS

III. Non-evacuation of subretinal fluid gives higher percentage of success for the detachment operation than the evacuation technique if scleral buckling is performed by synthetic material.

2) The importance of a permanent properly placed of sufficient height buckling of retinal tear in success of retinal detachment operation:

It is noticed from the following example that:

I. Post operative recession of a properly placed segmental buckle as by giving way of scleral sutures (over the rod) is followed by reopening of the tear and recurrence of retinal detachment. (Fig. 12: 1 & 2).

II. In case of an encircling band placed properly by sutures to sclera to pass behind the tear but the encircling band effect was not seen in the fundus especially in the area behind the tear because of thick sclera or insufficient buckling pressure the tear reopens with recurrence of retinal detachment.

III. Experience showed that if the buckling band is placed posterior to the tear, the tear is closed but if placed anterior or opposite its middle, the tear is not closed totally. The encircling band placed behind the tear must have raised the choroid in front of the band to come in contact with all the tear edges but not to raise the choroid posterior to the band to the tear edges level. This must have a mathematical explanation.

3) How can the surgeon know that the encircling silastic band without evacuation of subretinal fluid is buckling the tear area properly?

The answer is that by seeing in the fundus the band buckling effect a bit posterior to the tear or tears area.

4) Can additional evacuation of subretinal fluid or accidental vitreous loss followed by hypotony have any more buckling effect on retinal tear by the silastic segmental rod or encircling band?

Pre-operative bed rest with the tear most dependant helps absorption of subretinal fluid and shows the degree of vitreoretinal traction detachment. The fundus picture of retinal detachment may be due to subretinal fluid or vitreous retinal traction detachment without subretinal fluid.

Attempts to evacuate the subretinal fluid opposite the most detached retinal area may result in:

ALY MORTADA

- A) When only the choroid is perforate.
 - I. Evacuation of real subretinal fluid.
 - II. No fluid comes out in cases of traction detachment.

- B) When the choroid is thin and there is also accidental wrong perforation of retina the result depends on condition of the vitreous.
 - I. If the vitreous is gelly, nothing comes out or only prolapse of a gelly bead of vitreous.
 - II. If the vitreous is fluid, it escapes.

Evacuation of subretinal fluid or fluid vitreous may reduce markedly the ocular tension and may lead to: (Fig. 12: 4).

- I. Corrugations of sclera, choroid and retina.
- II. Prevention of vitreous counter pressure on lips and operculum of the tear, to come in contact with the choroid.
- III. No appearance of buckling effect in fundus in case of thick sclera.
- IV. Absent buckling pressure to produce in pressed area:
 - a) Retino-choroidopathy that aids in sealing of the tear and drop of ocular tensión for better buckling.
 - b) Scleral softening to give more buckling effect.
 - c) Quick absorption of subretinal fluid.

After evacuation of subretinal fluid if the buckling pressure is increased the ocular tension may not rise to the proper level and the catastrophe is that, if fluid vitreous is lost severe hypotony of the globe may occur.

- 5) Management of accidental loss of subretinal fluid or fluid vitreous.

After passing the band under the 4 recti insertions, the band ends are pulled and tied so that ocular tension is about 25 mm Hg. above the preoperative level. If during fixation of the band to sclera by sutures there is accidental subretinal fluid loss due to passage of needle in thin sclera,

MODIFICATIONS

and choroid with drop in ocular tension, the band must be fixed to its previously designed place (without any trial to pull on again the band ends that may not raise more the ocular tension). The scleral perforation is cauterized by diathermy. In early post operative days as the scleral perforation closes, the encircling band effect usually appears in the fundus.

6) How subretinal fluid is quickly absorbed after scleral buckling by synthetic material without evacuation of subretinal fluid (Mortada hypothesis).

Gass (8) suggested that the pigment epithelial cells have a physiologic "pump mechanism" that maintain the retina in a relative state of deturgescence and help in absorption of subretinal fluid after closure of the retinal tear by segmental scleral buckling without evacuation of subretinal fluid (Custodis, 9).

Mortada hypothesis is as follows: The pressing buckle:

- I. Closes the retinal tear.
 - II. Induces retino-choroidopathy that gives rise to:
 - a. Migration of many pigment epithelial cells towards the pars optica retina (Mortada, 6), making defects in this barrier layer.
 - b. Defects in elastic Bruch's membrane giving fissures through which subretinal fluid passes towards choroidal draining vessels.
- 7) Trials to solve problems in treating giant retinodialysis with inrolled edge.

The recent ideas in treating giant retinodialysis as from 6 to 12 o'clock meridians on one side with inrolled edge reaching to about 6 mm. from the edge of optic disc are as follows:

- 1: To unroll the edge and unfold the affected retina.
- 2: To regain the normal chorioretinal position by incarceration of retinal edge in sclero-choroidal wounds every 30 degrees.
- 3: And then to perform a buckling operation.

Our trials by head positioning and intravitreal air injection did not succeed in unrolling the dialysed retinal edge. Trials to incarcerate retinal

ALY MORTADA

edge in sclerochoroidal wound assisted by aspiration of detached edge of retina by needle tip, application of cryoprobe to the margin of inverted retina or aspiration of formed vitreous near the torn edge of retina into a blunt needle were not successful in replacing the retinal edge to ora serrata normal position but gave more injury to the retina with vitreous loss leading to severe hypotony, severe uveitis and loss of vision. Lamellar scleral resection and segmental silastic rod buckling were also failures. These case have bad prognosis because:

I. The dialysed retinal periphery is not only inrolled but also contracted, retracted, and pulled backwards by vitreous traction (Fig. 8: B).

II. The oblique encircling band must be placed behind the edge of the separated retinal edge that is far backwards even in contact with the optic nerve.

III. Vitreous is usually filling the subretinal space preventing proper buckling (Fig. 8: B).

IV. The exposed large surface of choroid with its adherent pigment epithelial cells is irritated by its abnormal contact with vitreous giving choroiditis, severe uveopathy and loss of vision. The big area of detached retina also gives irritation and uveopathy.

8) Importance of presence of gelly vitreous counter pressure o success of buckling operations by synthetic material.

A gelly vitreous counter presses on the edges of the retinal tear against the pressed choroid by the synthetic buckling material and thus vitreous counter pressure is important for closure of the tear (Fig. 12: 1). If vitreous is fluid, its counter pressure action may be absent. In early few post operative days the encircling band presses some fluid out of the eye and thus it acts against no vitreous counter pressure. The fundus encircling buckling effect gets smaller and smaller and then corrugated with bad buckling effect and may be recurrence of retinal detachment. The recurrence here is due to a diseased fluid vitreous giving a similar picture to that of accidental fluid vitreous loss (Fig. 12: 4). Saline or air injection in vitreous to keep vitreous counter pressure is not of much help as they absorb quickly.

MODIFICATIONS

9) Dangers of application of the encircling band in cases of proliferative diabetic retinopathy with retino and papillo-vitreous neovascularisation and traction retinal detachment.

1: In these cases there is no subretinal fluid, retinal detachment is due to increased vitreo retinal traction.

2: If the encircling silastic band operation is performed, the retino choroidopathy produced may intensify the already present retinopathy.

3: Photocoagulation by Argon Lazer or Xenon-arc is also contra-indicated (10).

1) Unavoidable causes of failure of scleral buckling by silastic 3 mm encircling band at proper buckling pressure without evacuation of subretinal fluid are:

1: Lack of sufficient vitreous counter pressure as in some cases of extremely fluid diseased vitreous, or severe vitreous retraction with severe retinal traction.

2: Very sensitive choroid even to needed moderate buckling pressure reacting by severe uveopathy. Probably in these cases there is a pre-operative mild choroidopathy which is accentuated by pressure of the synthetic material.

These two factors account for the two to three percent failures of the operation.

11) The cheapest way to prepare the silastic 3 mm band is as follows:

By a fine tipped sharp scissors the 8 cm. long silastic 5 mm. rod is equally bisected longitudinally. Each half is bisected and each quarter is again equally bisected longitudinally. This forms 8 band each of 8 cm. long and 3 mm. breadth. From each band the spongy inner surface is removed to give an elastic smooth, very soft, thin band for use in Mortada operation. The band is sterilized by immersion in chloramphenicol 1% aqueous solution for 2 hours before the operation. After application of the encircling band, the immediate post-operative ocular tension must be regulated by tonometry, as for different eyes the same band tightness gives variant ocular tension readings.

SUMMARY

Three new modifications are added to the oblique encircling silastic 3 mm. band without evacuation of subretinal fluid (Mortada operation) for giant retinal tears extending behind the equator of the globe.

- 1: In case of thick sclera opposite the tear the sclera is weakened for perfect buckling by:
 - a) The encircling band part behind the tear area is placed on more stretch than the rest of the band i.e. buckling at two pressure levels (Modification I).
 - b) Or half the scleral thickness is incised anterior and posterior to the band in a wider area than the tear meridians (Modification II).

The encircling band effect is sure to appear in the fundus especially in area posterior to the tear at a less buckling pressure avoiding the rare complications of pressure choroidopathy. Modifications I & II can be combined.

- 2: In case of a tear extending up to 6 mm. from optic disc (as a giant retinodialysis with inverted edge) the encircling oblique band is pushed with little finger to be placed in contact with optic nerve in meridians behind posterior edge of the tear (Modification III).

With the oblique encircling silastic band without evacuation of subretinal fluid, additional segmental radial or circumferential silastic 5 mm. rod buckling is not needed. They do not add more buckling effect to that of the band alone.

The buckling pressure choroidopathy closes the tear, stimulates some pigment epithelial cells migration towards pars optica retina, and give fissures in Bruch's membrane with quick passage of subretinal fluid to draining choroidal vessels thus quick absorption of subretinal fluid (Mortada theory).

Manny other problems are discussed as position of the band in relation to tears; management of factors causing non appearance of fundus buckling effect; dangers of evacuation of subretinal fluid on the buckling effect; the role of gelly vitreous counterpressure in closure of the tear; danger of application of the encircling band in proliferative diabetic retinopathy traction detachment; management of accidental loss of subretinal fluid, the unavoidable causes for failure of the operation, and the cheapest way to prepare the silastic band.

MODIFICATIONS

REFERENCES

- 1 MORTADA, A.: Retinal detachment surgery for giant tear or macular hole. The oblique encircling silastic band without evacuation of subretinal fluid. Jap. J. Opthhal. 18: 245-252, 1974.
- 2 MORTADA, A.: Retinal detachment surgery. Encircling silastic 3 mm band without evacuation of subretinal fluid. Brit. J. Opthhal. 56: 840-843, 1972.
- 3 MORTADA, A.: Factors affecting the degree of cerclage tightness in retinal detachment surgery. Bull. O. S. Egypt 66: 303-306, 1973.
- 4 MORTADA, A.: Ocular tension after encircling silastic 3 mm band buckling without evacuation of subretinal fluid in retinal detachment surgery. Bull. S. O. Egypt 66: 307-314, 1973.
- 5 MORTADA, A.: "Aiming at prevention of complications of scleral buckling by silastic rod or band without evacuation of subretinal fluid. Jap. J. Opthhal. 20: 228-232, 1976.
- 6 MORTADA, A.: Choroidopathy produced by pressure on the sclera by synthetic buckling material. Brit. J. Opthhal. 57: 274-280, 1973.
- 7 MORTADA, A.: Delayed diffuse exudative aseptic choroiditis produced by pressure of encircling silastic band without evacuation of subretinal fluid in retinal detachment surgery. Bull. O. S. Egypt 67: 119-125, 1974.
- 8 GASS, J. D. M., Fluorescein angiography. An aid to the retinal surgeon. Retina Congress. Edited by Pruett R. C. and Regan C. D. J. Appleton Century Crofts. New York. P. 192, 1972.
- 9 CUSTODIS, E.: Bedeutet die Plomben aufnahme auf die Sklera einen Fortschritt in der operativen. Behandlung der Netzhautablosung. Ber. Deutsch. Opthhal. Ges. 58: 102-105, 1953.
- 10 L'ESPERANCE, F. A.: Ocular photocoagulation, a stereocopic Atlas. The C. V. Mosby Co. Saint Louis, p. 147, 1975.

NOTICE TO CONTRIBUTORS

Manuscripts submitted for publication, book reviews, requests for exchange copies, and other material must be sent to "Redacción Archivos de la Sociedad Americana de Oftalmología y Optometría", Apartado Aéreo 091019, Bogotá, (8), Colombia.

Original papers must not have been published before, and if they are published in the journal, they must not be submitted to other journals without previous consent from the editors of the S.A.O.O. Manuscripts must be typed in double space, with 1½ inch margins, on 8½ by-inch heavy white bond paper, enclosing a carbon or xerox copy.

The author's name, followed by his highest academic degree, will be placed under the title of the article. His address must be written at the end of the paper

Figures must be enclosed with the manuscript, in consecutive order, writing their footnotes in separate sheets of paper. The figure number, the authors's name and an arrow pointing up must be written on the reverse side of each original figure. Drawings and sketches must be done in ink. Microphotographs must indicate the increase wanted. Originals of X-rays may be subhitted. Photographs of recognizable people must be sent along with the subject's permission, if an adult, or of his legal guardians, if a child.

References must be limited to those consulted by the author when writing the paper, and must be listed in alphabetical order, following the Harvard system, and abreviated according to the World List of Scientific Publications (the volume in underlined Arabic numbers, and the first page in Arabic numbers).

v. g. SCHEPENS, C. L., (1955) Amer. J. Ophthal., 38, 8

When quoting a book, its name, editor, place and year of publication, and page number must be written:

v g. RYCORFT, B. W., (1955) "Corneal Grafts" p. 9. Butterworth. London.

Authors will receive proofs for correction; any alteration in the contents will be charged to the author. Fifty tearsheets will be supplied without charge to the author. Additional reprints will be furnished at cost.

Advertisement insertion orders must be sent to:

Secretary - S.A.O.O., Apartado Aéreo 091019, Bogotá (8), Colombia.

One year subscriptions:

Colombia:	\$250.00
Foreign countries	US\$ 15.00