

MICROCIRUGIA EN LOS TRAUMATISMOS DEL SEGMENTO ANTERIOR DEL OJO

Dr. RAFAEL I. BARRAQUER - Dr. JOAQUIN BARRAQUER
Barcelona, España

RESUMEN

Las ventajas y los riesgos de la microcirugía en casos de traumatismos del segmento anterior, especialmente cuando se hallan implantados cuerpos extraños, son valorados a través de la descripción de una serie de casos, seleccionados por su demostratividad. Incluye CEIO magnéticos, CEIO de vidrio, catarata Tr., e iridodiálisis Tr. Se discuten las conductas exploratorias, indicaciones, terapéutica y utillaje en función de las características de urgencia, singularidad de cada caso, y posibles complicaciones.

PALABRAS CLAVE

Complicaciones, cuerpos extraños intraoculares, microcirugía, segmento anterior, singularidad, traumatismos y urgencia.

ABREVIATURAS

C.A.	Cámara anterior
C.E.I.O.	Cuerpo extraño intraocular
H.A.A.	Humor acuoso artificial
Tr.	Traumática

INTRODUCCION

La importancia creciente, tanto en profundidad como en amplitud del campo de aplicación de la microcirugía, es hoy día, afortunadamente, una evidencia ampliamente compartida. La incorporación del microscopio a la técnica quirúrgica —sin olvidar los avances paralelos en los campos del instrumental manual y de las microsuturas—, posibilita la mayor precisión en las maniobras, consecuencia geoméricamente proporcional a las favorables condiciones de visualización: de las estructuras sobre las que se trabajaba ya anteriormente, e incluso de algunas que a simple vista eran imperceptibles.

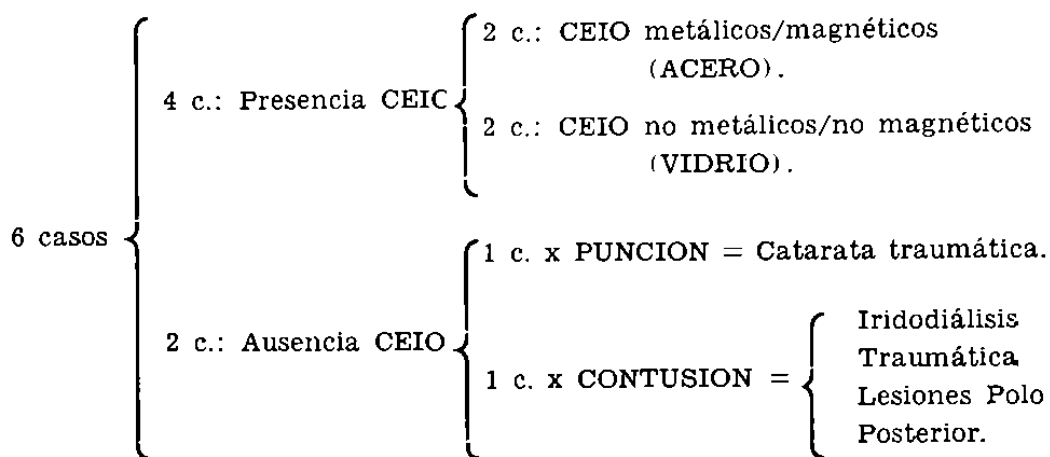
La validez de este planteamiento se hace patente en cirugía del segmento anterior del ojo. El propósito de este trabajo consiste en comunicar las enseñanzas a este respecto —tanto en los logros ventajas como en los errores cometidos/riesgos—, que se derivan de la experiencia clínica aquí concretada en una serie de casos ejemplificadores.

La elección de la etiología traumática de todos ellos, como criterio a un tiempo selectivo y unificador, responde al interés de las consecuencias que se derivan de la interacción entre microcirugía y ciertos caracteres propios de los traumatismos: su singularidad y urgencia.

MATERIAL Y METODOS - CASUISTICA

Se describen a continuación, seleccionados de nuestra casuística por ser muy demostrativos, seis ejemplos de traumatismos, afectando a segmento anterior todos ellos, bajo el común denominador de la indicación de terapéutica microquirúrgica.

En todos los casos el agente etiológico fue de tipo mecánico, con la salvedad de la componente química/tóxica asociada a ciertos cuerpos extraños intraoculares (CEIO) metálicos, especialmente en referencia a la siderosis. Así, podemos distribuirlos:



El diagnóstico se basó en la anamnesis (antecedente traumático), y la exploración biomicroscópica con lámpara de hendidura fundamentalmente. En algunos casos se utilizaron otras exploraciones complementarias: radiografías según método de Comberg, ecografía, con carácter confirmativo, o para exclusión de otras lesiones no visibles al biomicroscopio.

Las indicaciones quirúrgicas presentaron gran diversidad. Por su finalidad pueden distinguirse dos grupos:

1º) **PROFILACTICA:** evitar lesiones ulteriores (Por CEIO: catarata traumática, siderosis...; por intumescencia de masas: glaucoma secundario, etc.).

2º) **TERAPEUTICA:** eliminar opacidades (por catarata Tr., membranas inflamatorias junto con el propio cuerpo extraño), reconstruir las estructuras alteradas, y lograr una mejor visión, no sólo cuantitativa sino también cualitativamente (caso de deslumbramiento por iridodiálisis Tr.).

CASO N° 1

Filiación:

J.T.M., varón, 52 años, mecánico.

Antecedente:

30 días antes, sensación de golpe sobre el ojo cuando se hallaba martilleando sobre un clavo.

Examen funcional:

D.V. = 0,65 $90^\circ - 0,50 + 0,50 = 0,95$ + 3,25 = N° 1

I.V. = 0,65 $90^\circ - 0,75 + 0,50 = 0,85$ + 3,25 = N° 1

Metamorfopsia, no existe. Campos visuales normales.

Biomicroscopia:

O. D. Sano. (Fig. 1).

O. I. Cámara anterior amplia. Cristalino transparente. Pupila de 4 mm. Reflejos pupilares conservados.

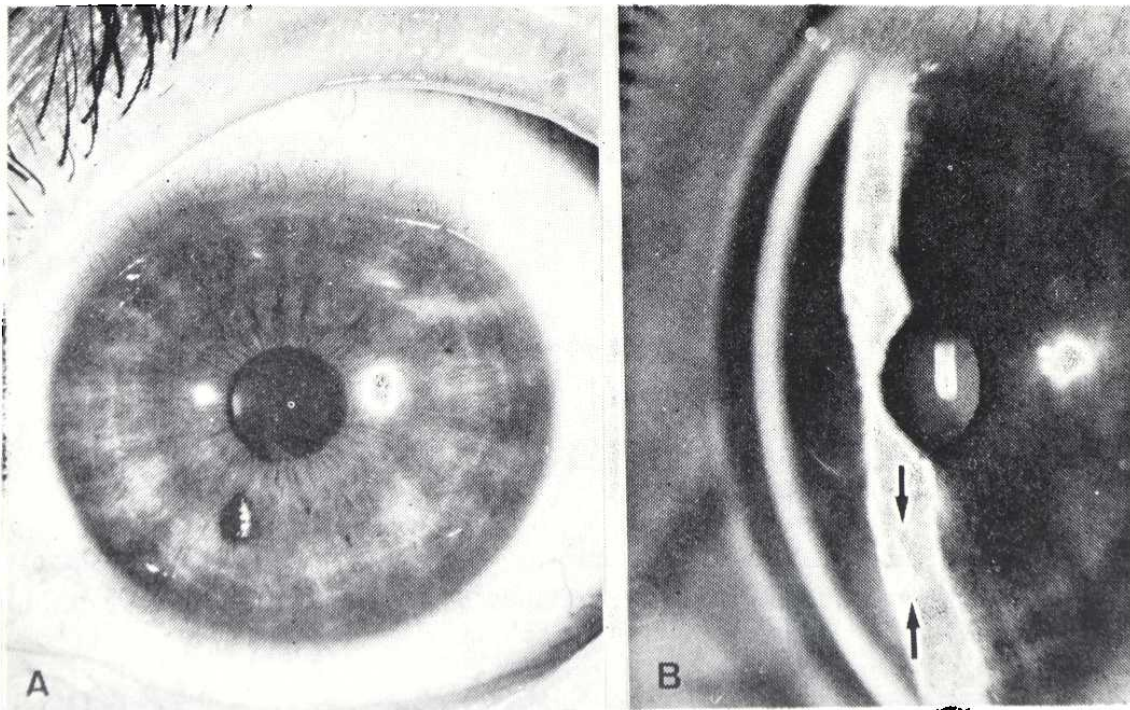


FIGURA 1

(A) Cuerpo extraño metálico en C.A. Pequeño leucoma corneal a nivel juxtacentral y en el meridiano de las 6 h. Con la hendidura (B) se aprecia su situación, enclavado sobre el collarite del iris.

MICROCIRUGIA EN LOS TRAUMATISMOS DEL SEGMENTO ANTERIOR DEL OJO

Leucoma yuxtacentral mínimo por herida penetrante de CEIO metálico muy fino, enclavado sobre el collarete del iris, en el meridiano de las 7 h.

Exploraciones complementarias:

Por oftalmoscopia, gonioscopia y radiografías/Comberg, se descarta la presencia de otras lesiones o/y CEIO. Tonometría: T.G. 16 mmHg (A.O.).

Diagnóstico:

CEIO metálico enclavado en superficie anterior iris O.I.

Tratamiento:

Extracción CEIO mediante imán de mano. O.I.

Resultado:

(Control 3 meses).

Mínimo leucoma corneal yuxtacentral. Zona de atrofia de iris en forma de foseta en donde se hallaba alojado el CEIO. Cristalino transparente. Visión = 0,9 N° 1 (corregido). (Fig. 2).

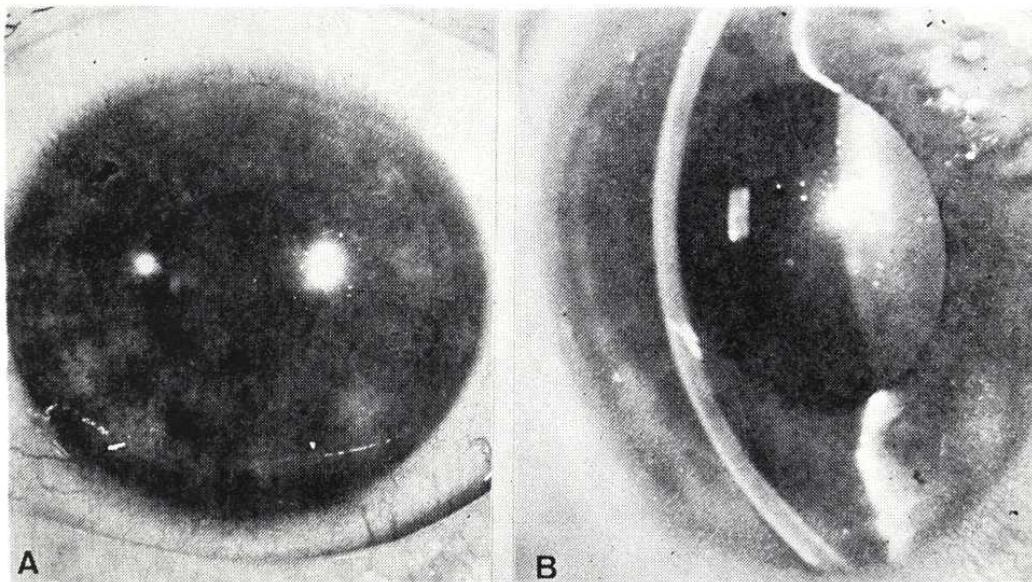


FIGURA 2

Resultado postoperatorio. En (A) se aprecia la impronta dejada por el CEIO en la superficie del iris, así como el leucoma residual mínimo (mejor en B), que no afectó a la visión.

CASO Nº 2

Filiación:

V.M.G., varón, 26 años, tornero.

Antecedente:

5 días antes, accidente de tráfico, con rotura de parabrisas.

Examen funcional:

D.V. = 0,65 10º—0,25—0,50 = 0,9 Nº 1

I.V. = 0,9 5º—0,25— = 0,95 Nº 1

Metamorfopsia, no existe. Campos visuales normales.

Biomicroscopia:

O.I.: Sano.

O.D.: Cámara anterior amplia. Cristalino transparente. Pupila de 3 mm. Reflejos pupilares conservados. Hiperemia conjuntival. Córnea brillante, excepto herida corneal por penetración de cuerpo extraño de cristal, en el meridiano de las 8 h., y paracentral. (Figs. 3, 4 y 5).

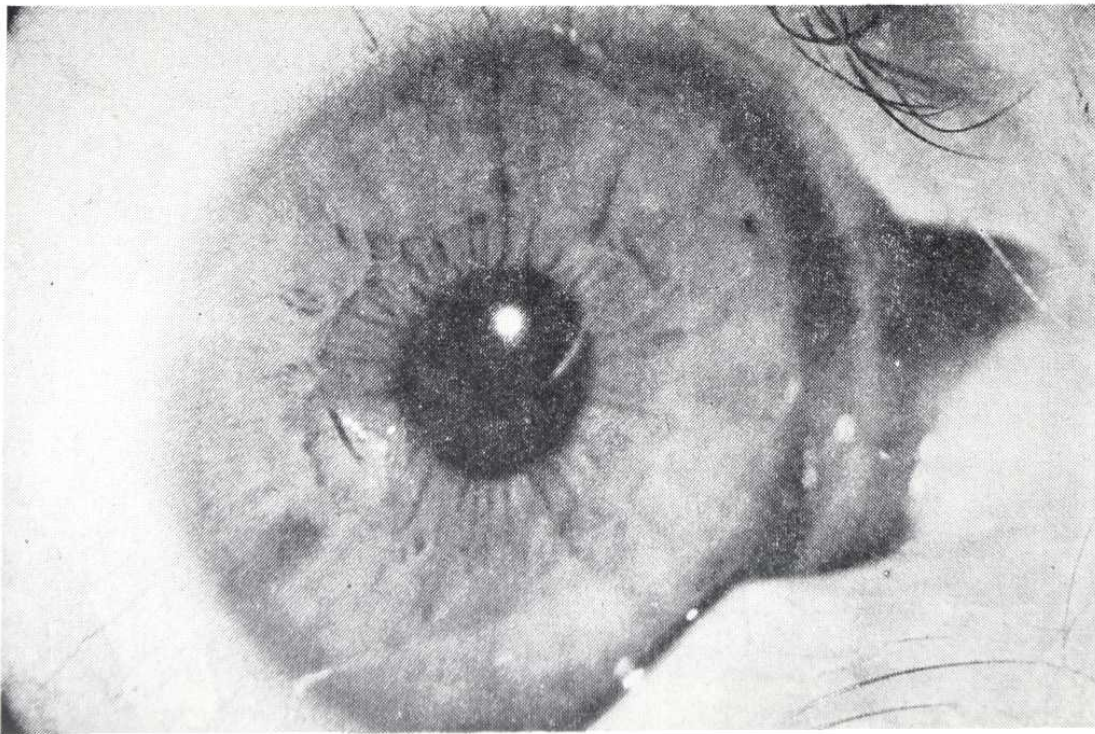


FIGURA 3

Se aprecia, sin precisión, cuerpo extraño de vidrio, enclavado en córnea.

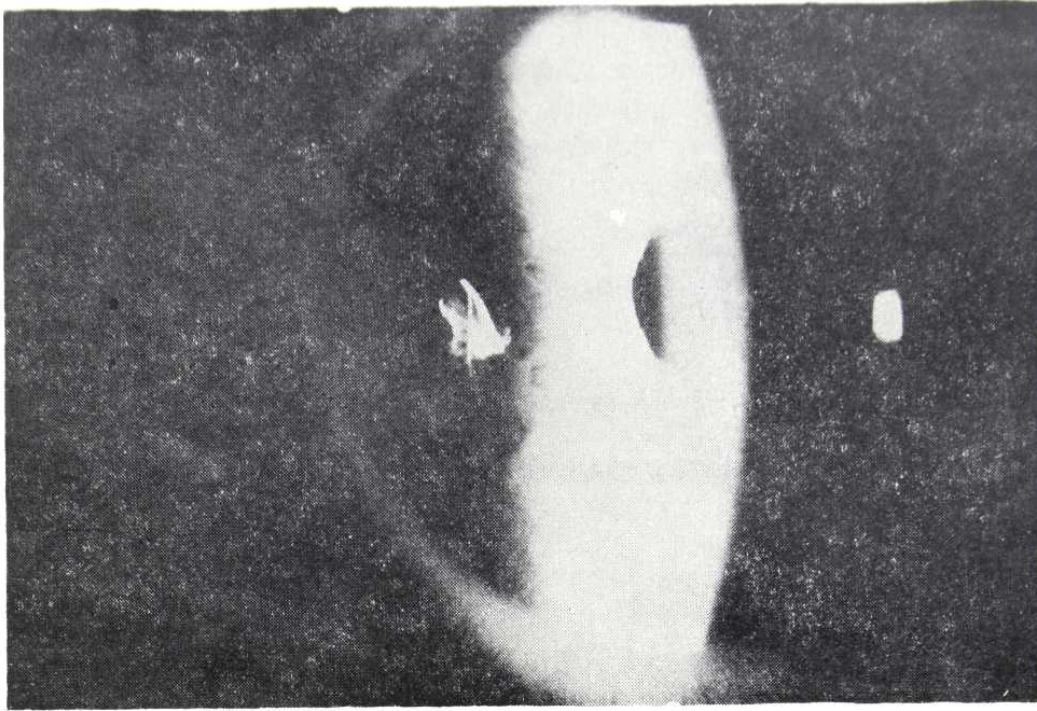


FIGURA 4

Mediante transiluminación con luz reflejada por el iris, se delimitan muy bien sus aristas, que son muy agudas.

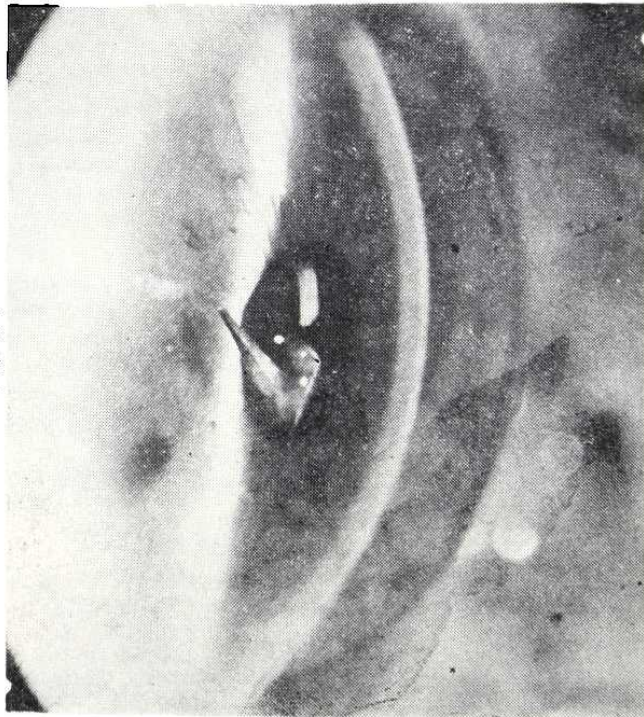


FIGURA 5

Con técnica similar a la anterior, se aprecia cómo el CEIO se halla enclavado en las capas profundas de la córnea, protruyendo en "punta de lanza" en dirección al cristalino.

El CEIO tiene forma piramidal (astilla parabrisas), con su base enclavada en capas profundas de la córnea, y su vértice, muy punzante, prolap-sando en cámara anterior. Las capas superficiales de la puerta de entrada se hallan ya cerradas y en cicatrización.

Exploraciones complementarias:

Fondos sanos. T.G. = 18 mmHg (A.O.). Gonioscópicamente se descarta la presencia de otros CEIO.

Diagnóstico:

CEIO DE VIDRIO INTRACAMERULAR, ENCLAVADO EN CORNEA. O.D.

Tratamiento:

Extracción CEIO con pinza v. Mandack. Indicación profiláctica de ulterior lesión cristalino. (Figs. 6 y 7).

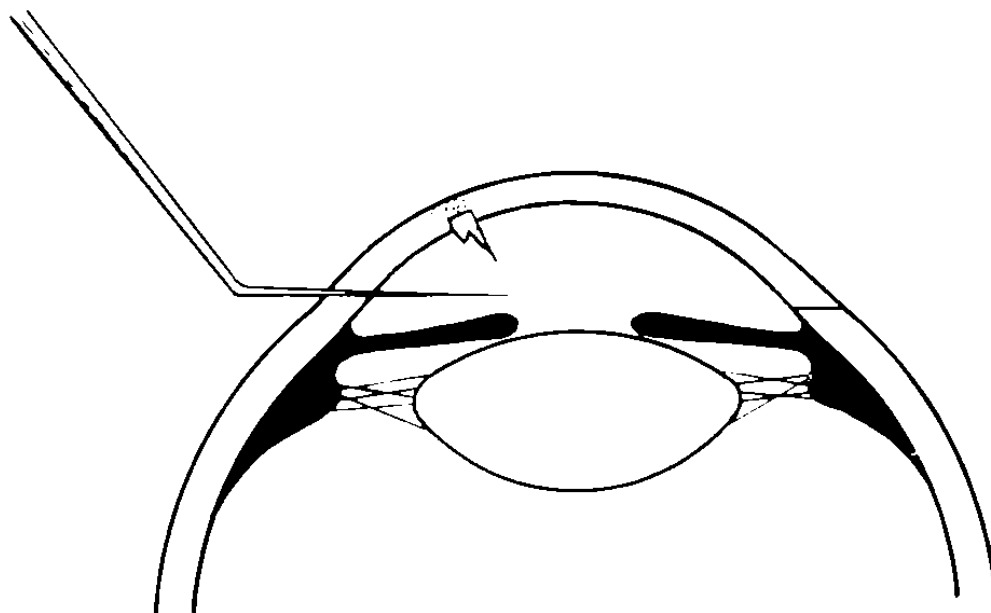


FIGURA 6

Técnica quirúrgica: incisión valvular con queratomo lanceolar. Obsérrese la disposición del CEIO.

MICROCIRUGIA EN LOS TRAUMATISMOS DEL SEGMENTO ANTERIOR DEL OJO

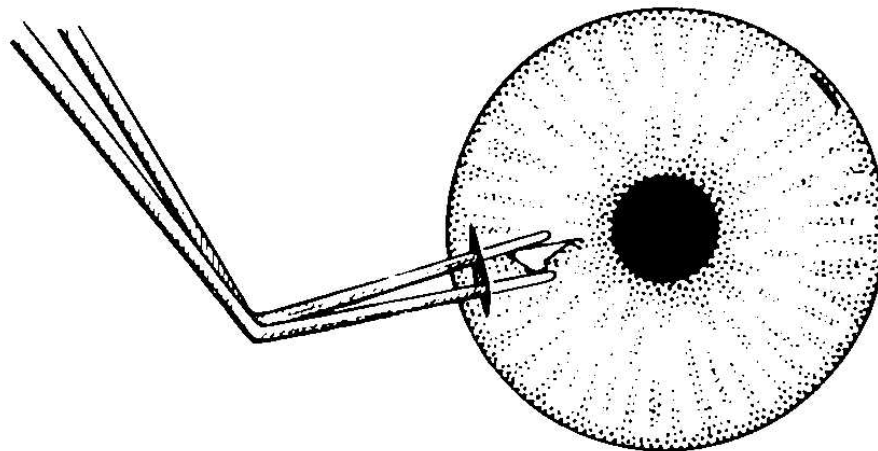


FIGURA 7

Técnica quirúrgica: extracción del CEIO con pinza de v. Mandack.

Resultado:

(Figs. 8A y B).

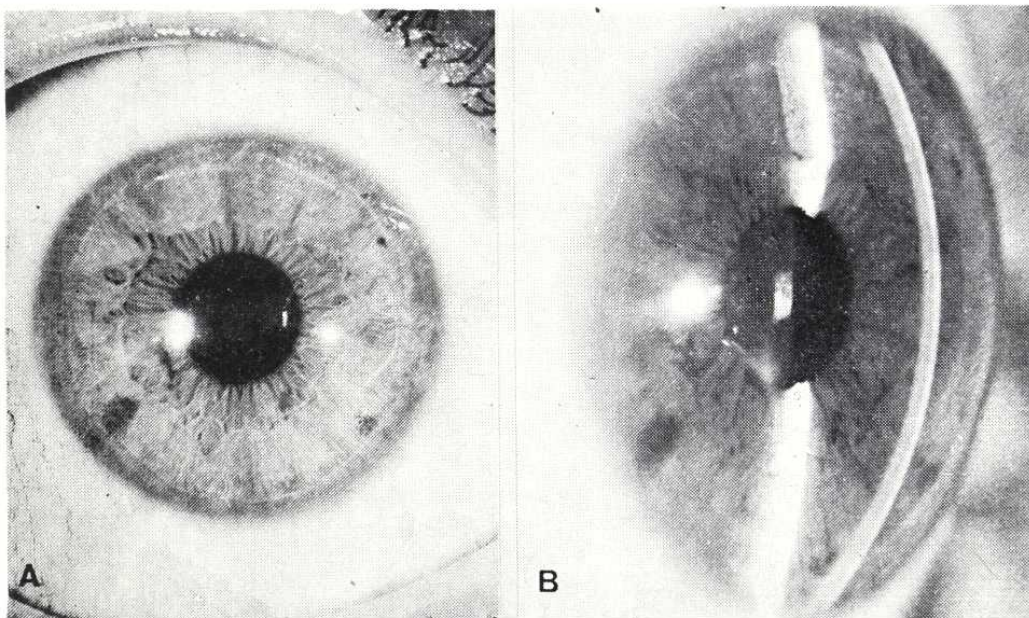


FIGURA 8

Resultado: restitución ad integrum. Se aprecia, (B) el leucoma residual contrastado con la pupila, que en realidad (A) no afecta el área visual.

Mínimo leucoma residual paracentral, en el lugar de entrada del CEIO.
Visión = 1, N° 1. (Control 10 meses).

CASO Nº 3

Filiación:

P.C.R., varón, 20 años, tractorista.

Antecedente:

12 horas antes, alcanzado en O.D. por un fragmento de cable de acero, mientras se hallaba cosechando.

Examen funcional:

D.V. = 0,1 Nº 0/ + 4 = Nº 5

I.V. = 0,95 Nº 1

Metamorfopsia, no existe. (A.O).

Biomicroscopia:

O.I.: Sano. (Fig. 9).

O.I.: Sano.

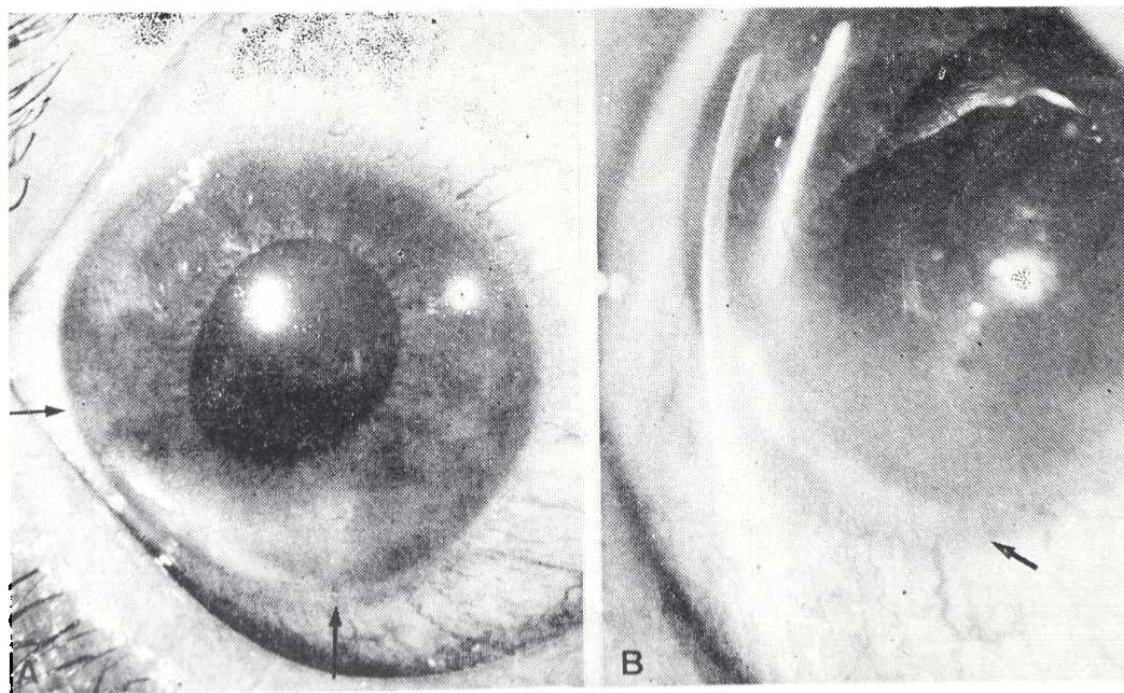


FIGURA 9

Cuerpo extraño metálico de 0,5 x 6,5 mm se extiende entre ambas flechas enclavado en iris y ángulo camerular. Puerta de entrada excéntrica a las 5 h. Edema corneal.

MICROCIRUGIA EN LOS TRAUMATISMOS DEL SEGMENTO ANTERIOR DEL OJO

O.D.: C.A. amplia, cristalino transparente. Pupila de 6 mm. (Atropinizada). Tyndal +. Herida corneal coaptada, hacia las 5 h., con edema a su alrededor. Hiperemia conjuntival. Cuerpo extraño metálico, de 0,5 x 6,5 mm, depositado sobre el ángulo inferior (desde 6 a 9 h.), enclavado sobre el iris, y parcialmente recubierto por depósitos blanquecinos. (Fig. 9).

Exploraciones complementarias:

Se practicaron oftalmoscopia y radiografía/Comberg, para descartar la presencia de otros CEIO. T.G. 16 mmHg. (A.O.). Fondos sanos. (Fig. 10).

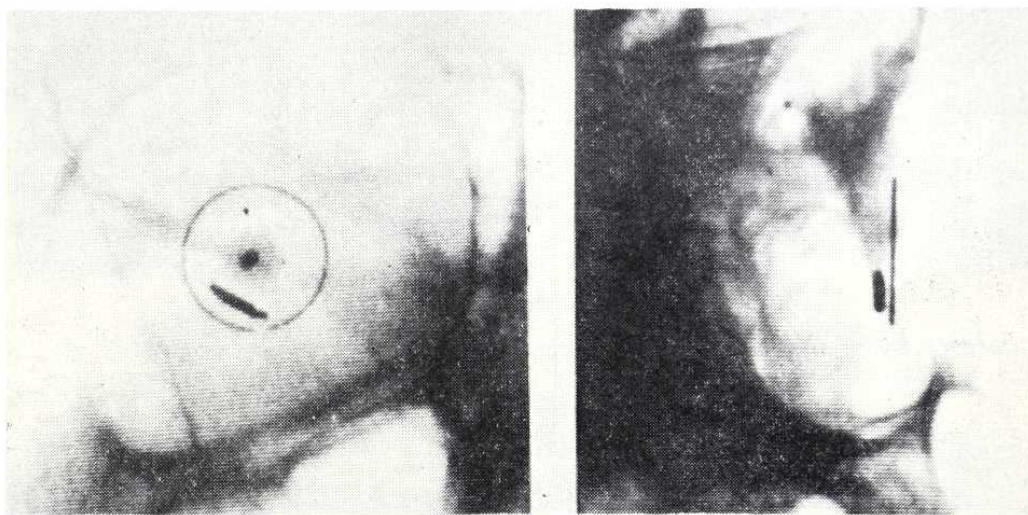


FIGURA 10

Radiografías con anillo de referencia según método de Comberg; se confirma el diagnóstico y se excluyen otros CEIO.

Diagnóstico:

CEIO METALICO ENCLAVADO EN IRIS Y ANGULO CAMERULAR.

Tratamiento:

Extracción CEIO mediante imán de mano. O.D.

Resultado:

Durante su extracción, el CEIO que era de aristas muy cortantes y tenía cierta forma de S itálica, rasga la cristaloides anterior y el esfínter iridiano a las 7 h. A los 5 días se ha formado completamente una catarata traumática intumesciente (Fig. 11), que es tratada por aspiración, lográndose finalmente una visión D. V. = 1 N° 1, con corrección de su afaquia monocular mediante lente de contacto. (Fig. 12).

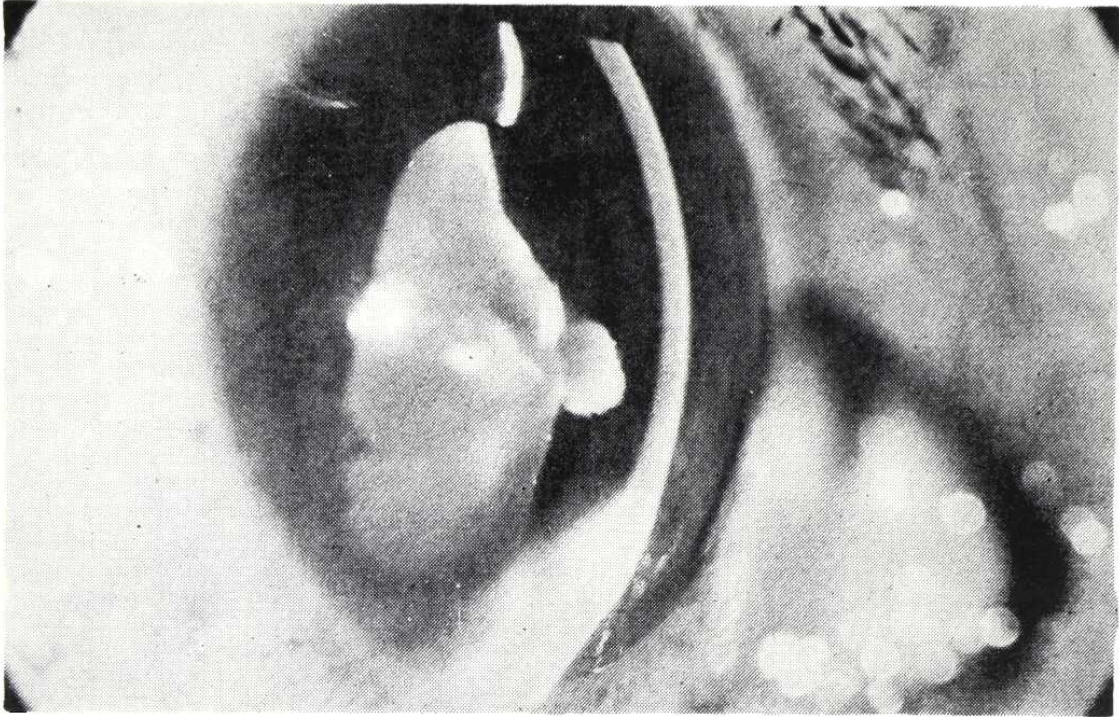


FIGURA 11

Catarata traumática, complicación surgida durante la extracción del CEIO. Obsérvese la intumescencia de las masas y cómo éstas no llegan a contactar con el endotelio corneal.

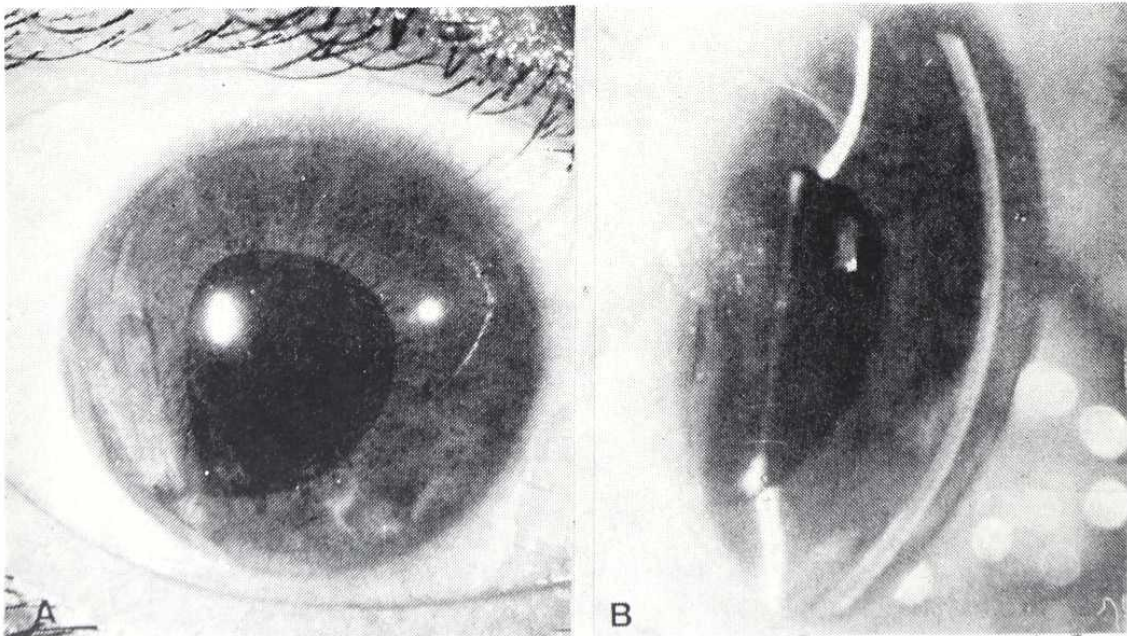


FIGURA 12

Resultado tra. la aspiración de la catarata: pequeño leucoma corneal excentrico residual, a las 5 h., y pequeños restos de masas fuera del área optica. Pupila ligeramente desviada hacia las 7 h. (A). Persistencia de la capsula posterior, transparente (B).

MICROCIRUGIA EN LOS TRAUMATISMOS DEL SEGMENTO ANTERIOR DEL OJO

Control:

Quedan además un pequeño luecoma corneal paracentral a nivel del punto de entrada, y una pupila algo excéntrica hacia las 7 h. (Control 6 meses).

CASO Nº 4

Filiación:

J.I.C.d.l.M., varón, 10 años, escolar.

Antecedente:

4 días antes, se punciona O.D., jugando con una aguja de hacer medias.

Examen funcional:

D.V. = Movimiento de la mano (dudoso). Buena percepción y mala la localización (lado nasal), luminosas.

I.V. = 0,9 + 0,5 = 0,95 Nº 1

Biomicroscopia:

O.I.: Sano.

O.D.: Herida punzante corneal axial, en área óptica. Catarata traumática, con *gran intumescencia*, que llena toda la cámara anterior. (Fig. 13). Periferias camerulares amplias. Tensión digital normal.

Diagnóstico:

CATARATA TRAUMATICA CONSECUENTE A PUNCION AXIL.

Tratamiento:

Indicado especialmente para evitar glaucoma secundario a la gran intumescencia de masas. Aspiración de catarata, O.D.

Resultado:

A los 6 meses se logró D.V. = 0,9 Nº 1, con corrección de su afaquia monocular mediante lente de contacto (Fig. 14). Dos años después, se opacifica la cápsula posterior y es intervenido de capsulotomía vertical e iridotomía óptica a las 6 h., recuperando el citado resultado visual. T.G. = 14 mmHg. (A.O.).

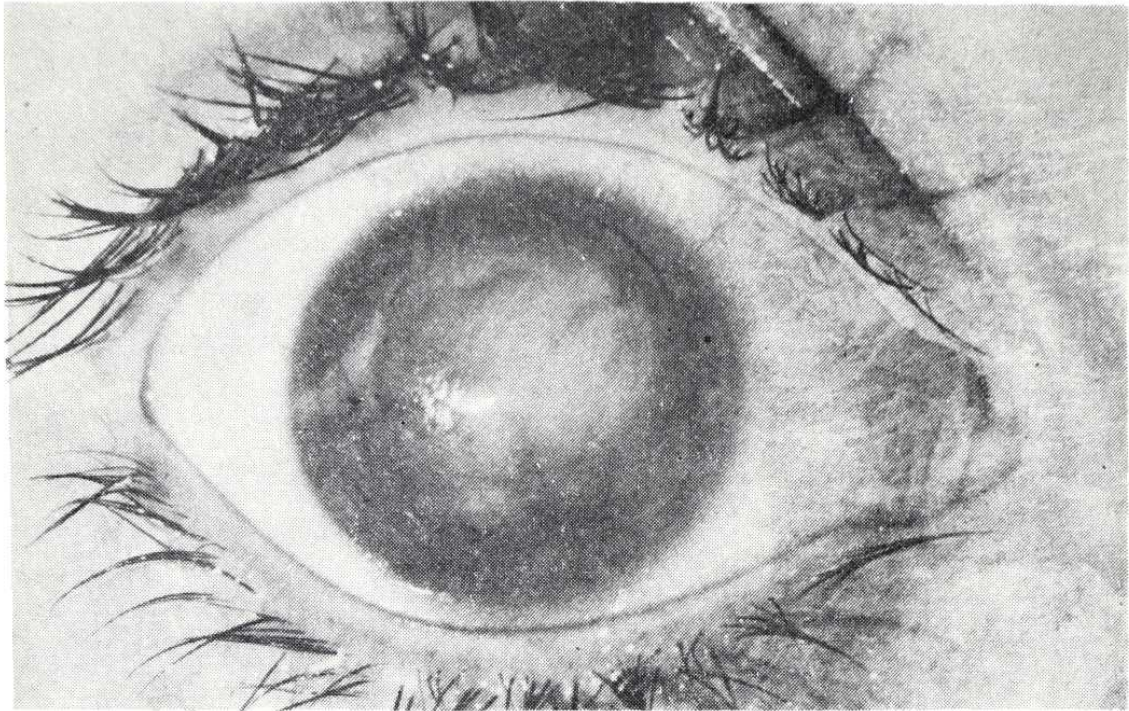


FIGURA 13

Catarata traumática con gran intumescencia de masas. Obsérvese la cicatriz corneal de la puerta de entrada, central, algo hacia las 9 h.

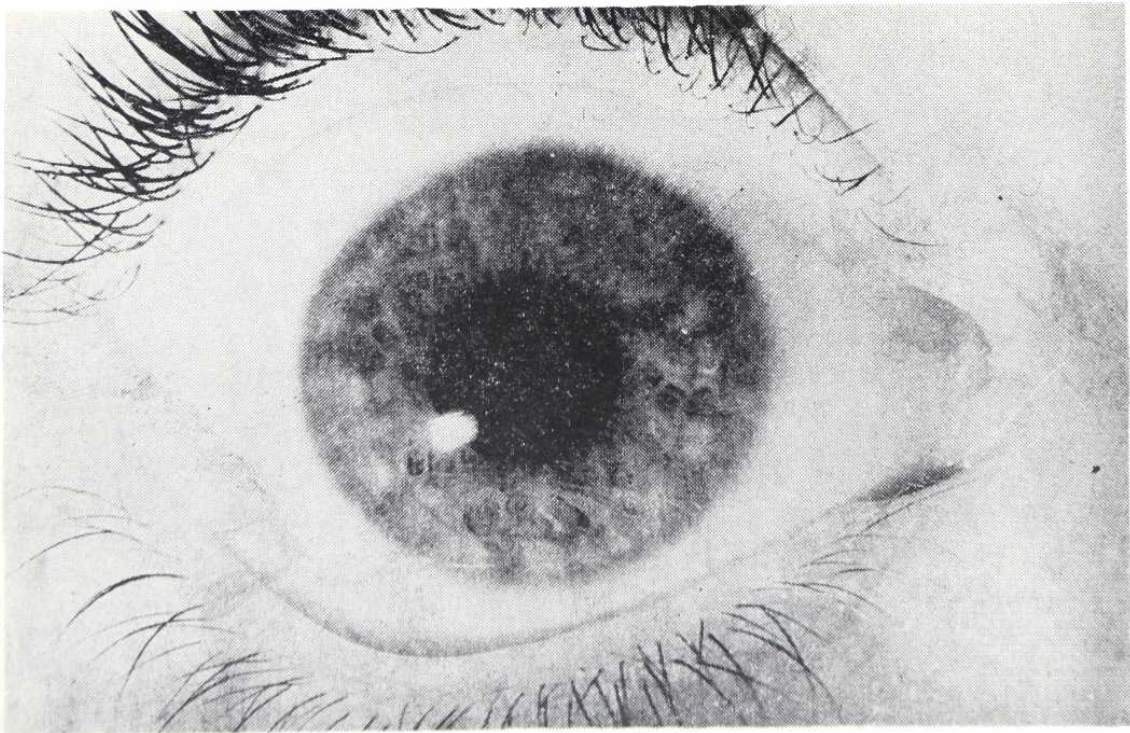


FIGURA 14

Resultado postoperatorio: pupila redonda, con mínimos restos de masas perifericos y leucoma corneal residual puntiforme.

CASO Nº 5

Filiación:

M.E.P.R., hembra, 18 años, estudiante.

Antecedente:

10 meses antes, trabajando en un laboratorio, le estalla un matraz en que preparaba una mezcla de cloratos potásico y magnésico. Es intervenida de urgencia en su país de origen y remitida con el diagnóstico de "Catarata membranosa" y "Cuerpo extraño subconjuntival", O.D. El O.I. se halla en *Petisis bulbi* y es enucleado.

Examen funcional:

D.V. = 0,004 12 0,008 Nº 0. Buena percepción y localización luminosas.

I. V. = 0.

Biomicroscopia:

Córnea brillante excepto cuadrante superointerno, donde se aprecia una gran sinequia anterior y un leucoma adherente. (Fig. 15). T. G. 10

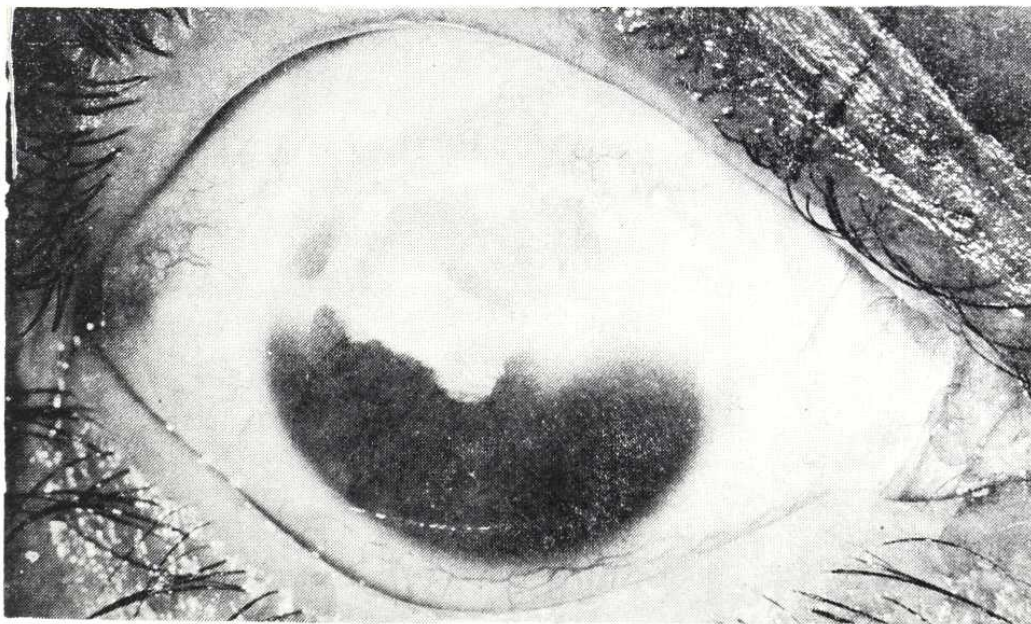


FIGURA 15

Traumatismo por estallido de matraz. Hemirresección iridiana. Organización blanquecina superior, catalogada de "Catarata membranosa". Obsérvense las áreas grisáceas en su centro y a las 10 h.

mmHg. Cámara de amplitud mediana (en el centro). Iridectomía en sector de 170° (hemirresección superior). La mitad superior, en el mismo plano del iris, se ve ocupada por una organización blanquecina (posibles restos cataratosos, más vítreo, más membranas inflamatorias), vascularizada. Su plano más anterior se halla incompleto o "perforado", en un área central y también hacia la periferia (10 h.), mostrando la hendidura un espacio ópticamente vacío y unos reflejos anómalos. (Fig. 16). A través de la "perforación", se aprecian membranas en un plano más posterior.

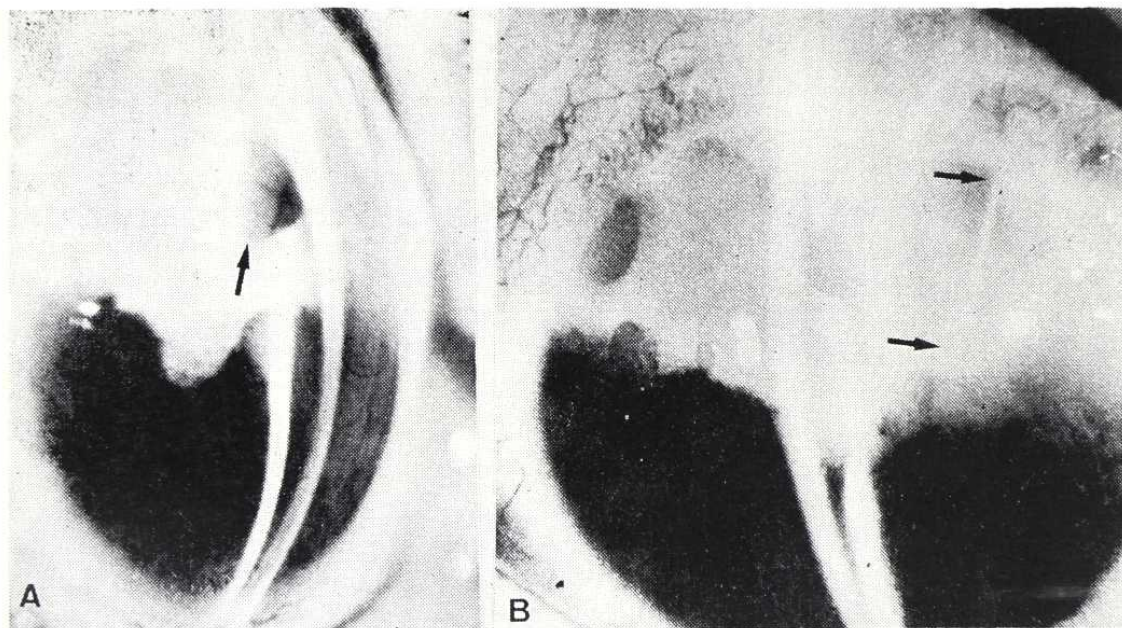


FIGURA 16

El mismo caso, con hendidura: cámara estrecha pero conservada, sinequia anterior que provoca leucoma adherente de 1 a 3 h. A nivel central en las masas blanquecinas se aprecia un espacio ópticamente vacío (A, flecha) (se repite en B), a través del cual se aprecian otras membranas en un plano más profundo, vascularizadas. Aparece una serie de reflejos "anómalos", de la hendidura (B, flechas). Se trata del borde de un gran cuerpo extraño de cristal, triangular, que prácticamente tabicaba todo el segmento anterior.

Exploraciones complementarias:

Ante la sospecha de CEIO cristalino se practica ecografía, con el dictamen "Polo posterior normal, gruesa organización retroirídea, de espesor superior al de un cristalino normal". La gonioscopia revela un ángulo amplio (excepto el área sinequiada), sin CEIO a su nivel.

Diagnóstico:

Viene dado por un estudio exhaustivo a la lámpara de hendidura. Mediante la iluminación del área de los "reflejos anómalos", (Fig. 16B), apa-

MICROCIRUGIA EN LOS TRAUMATISMOS DEL SEGMENTO ANTERIOR DEL OJO

rece un efecto de "Transiluminación", a nivel del "Cuerpo extraño subconjuntival", situado hacia las 9-10 h., unos 2 mm por fuera del limbo. Al invertir la iluminación, la luz aparece en forma de una banda que atraviesa oblicuamente la "organización" de las 2 a las 6 h. *Entre los dos extremos que se transiluminan reciprocamente, debe haber forzosamente una continuidad material y conductora de la luz.*

No se trata pues, de un c.e. subconjuntival, sino de la extremidad *transescleral* de UN GRAN CUERPO EXTRAÑO DE CRISTAL, DE FORMA TRIANGULAR, QUE TABICA LOS 2/3 SUPERIORES, ENTRE LAS CAMARAS ANTERIOR Y VITREA, con base interna (1,30-5,30 h.) y vértice externo, algo irregular, que asoma al espacio subconjuntival (9-10 h.). Se halla todo él envuelto por los restos de catarata y membranas antes descritas. por delante y por detrás. Su espesor explica la imagen de "Espacio ópticamente vacío".

Tratamiento:

Extracción de CEIO de vidrio. Resección de membranas y restos capsulares. (Figs. 24 a 27).

Resultado:

Se logró la extracción del CEIO. (Fig. 17), reformatión de una pupila amplia, y una cámara profunda (mitad inferior). Quedó un leucoma corneal




FIGURA 17

El cuerpo extraño, tras su extracción. Remárquese sus considerables dimensiones.

en el área superointerna, restos membranosos en cincha, y durante algunas semanas persistieron sobre el vítreo ciertos restos hemáticos. (Fig. 18).

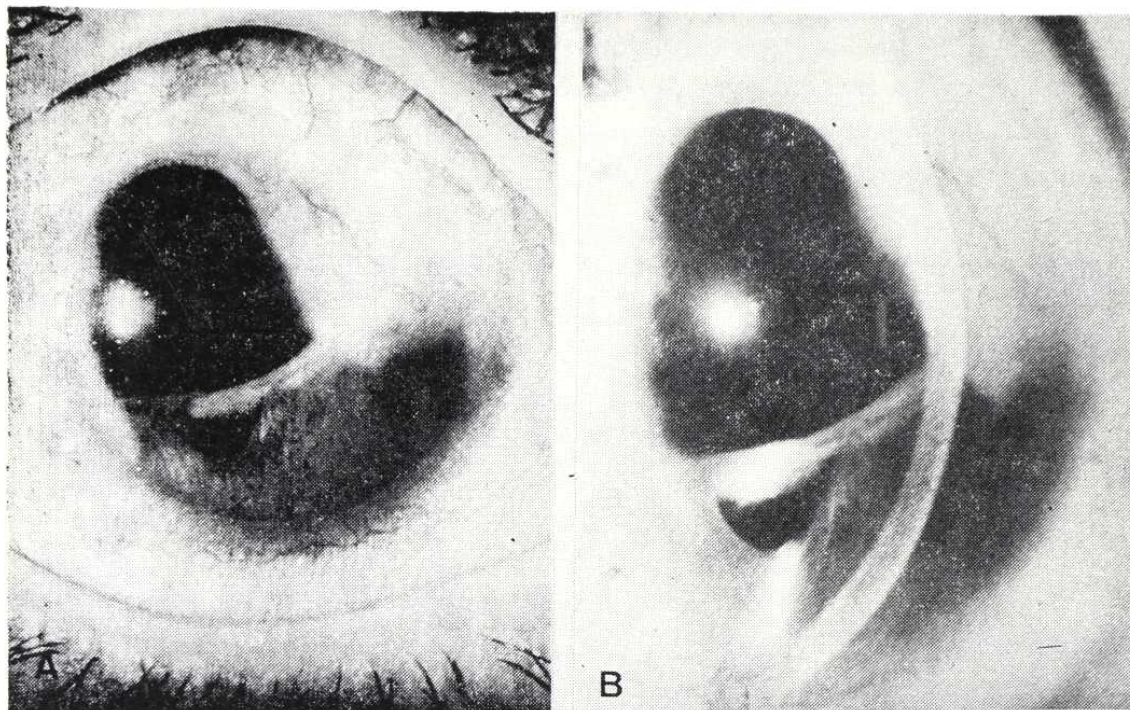


FIGURA 18

Resultado un año después de la intervención.

Pudo comprobarse el buen estado del polo posterior, y la paciente logró una visión de 0,3 N° 3, con corrección, aunque a los 6 meses presentó un glaucoma secundario por goniosinequias, actualmente en tratamiento.

CASO N° 6

Filiación:

M.B.G.: varón, 18 años, campesino.

Antecedente:

Accidente sufrido durante la quema de unas basuras que incluían envases de aerosoles de insecticida, y que estallaban al calor; uno de ellos alcanzó en la cara (a unos 40 m), a este paciente, produciéndole una severa contusión en la región infraorbitaria derecha, con gran hematoma orbitario, hemorragia intraocular, especialmente en área macular, importante edema retiniano, e IRIDODIALISIS TRAUMÁTICA, de 6 a 9 h. Fue asistido de urgencia, pero no pudo evitarse la corio-retinopatía traumática, con lesión macular residual.

MICROCIRUGIA EN LOS TRAUMATISMOS DEL SEGMENTO ANTERIOR DEL OJO

Examen funcional:

INICIAL: D.V. 0.004 A los D.V. 0.04 90° 2.50 0.08 2 N° 1
I.V. 0.95 3 meses: I.V. 0.95 0° 0.25 1 N° 1

O.D.: Metamorfopsia y escotoma central.

Indicación quirúrgica:

A los 7 meses del accidente acude a control. Presenta intenso deslumbramiento y fotofobia, consecuencia de la luz que penetraba por la iridodiálisis. Mediante el examen biomicroscópico (Fig. 19), y gonioscópico (Fig. 20), se comprueba cómo al contraerse la pupila se dilata la "pupila" accesoria, que constituye la iridodiálisis, lo que impide la regulación del flujo lumínico.

Por transiluminación a través de la pupila y con la luz reflejada por la retina obtenemos una imagen del ecuador cristaliniano (Fig. 21), y de la zónula y procesos ciliares. Más aún, mediante iluminación con la hendidura a través de la iridodiálisis, se pudo fotografiar la papila.

En este caso, a pesar de tratarse de un ojo no recuperable para una buena agudeza visual (*cuantitativamente*: visión inferior a 0,1), si conser-

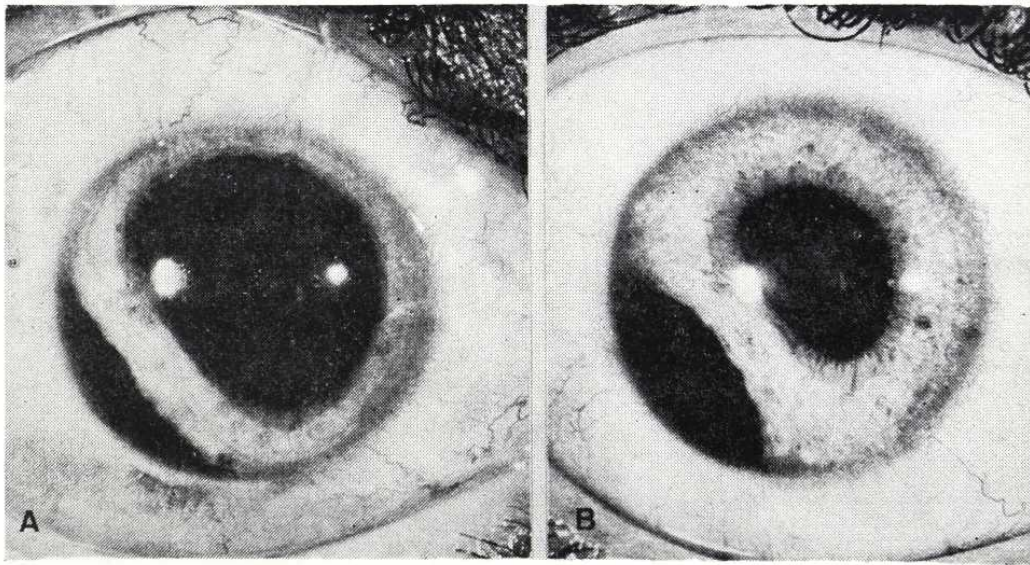


FIGURA 19

Iridodiálisis traumática. Obsérvese cómo al contraerse la pupila se dilata la iridodiálisis.

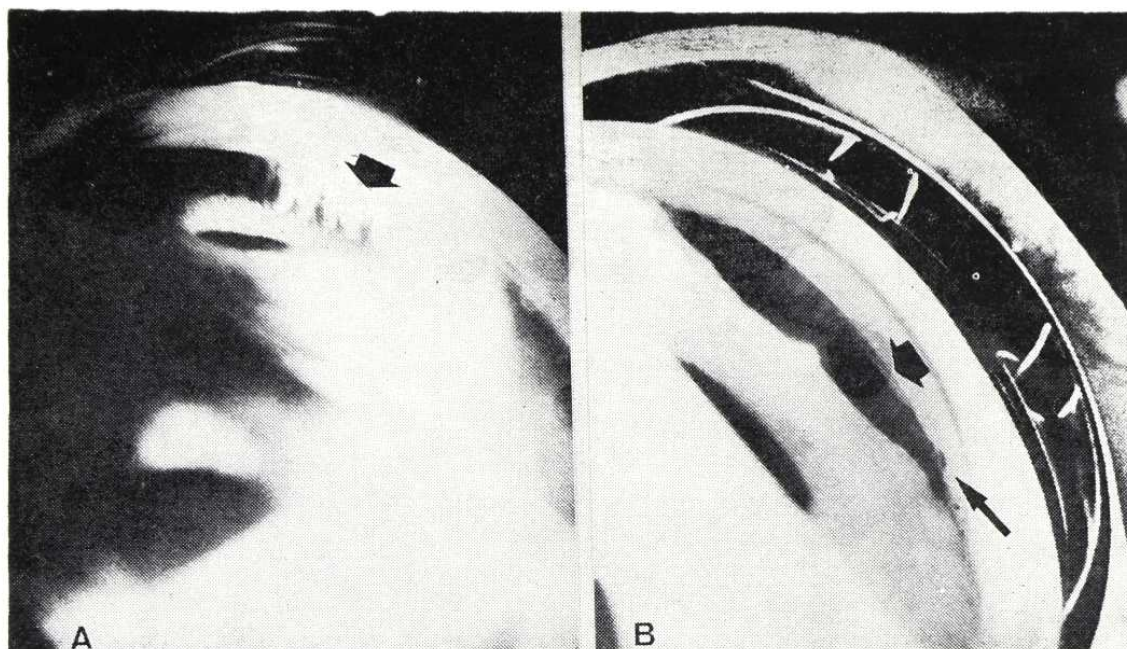


FIGURA 20

La gonioscopia comprueba, además de la iridodiálisis, la presencia de una pequeña ciclodíálisis hacia las 7 h. (Flechas gruesas en A y B), así como alguna sinequia goniociliar a las 6 h. (Flecha fina, en B). En (A), se distinguen filamentos zonulares.

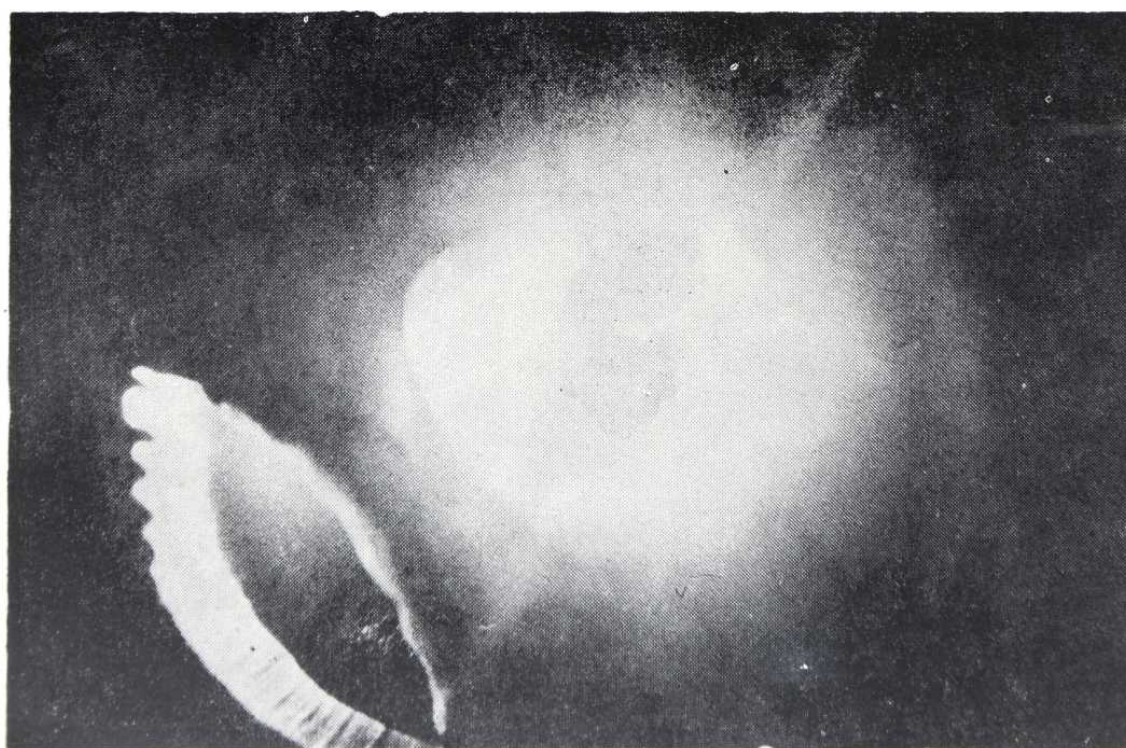


FIGURA 21

Por tranaluminación a través de la pupila se obtiene esta imagen del cristalino, capsula y procesos ciliares, visibles a través de la iridodiálisis.

MICROCIRUGIA EN LOS TRAUMATISMOS DEL SEGMENTO ANTERIOR DEL OJO

vaba un buen campo visual periférico, *cualitativamente* muy útil, sobre todo para una vida al aire libre. El gran deslumbramiento a través de la iridodialis impedia el aprovechamiento de esta capacidad visual residual del O.D., pues obligaba al paciente a mantenerlo permanentemente cerrado durante su trabajo en el campo, que se veía así severamente trastornado. Ello indicó una intervención reparadora, a pesar de las lesiones maculares irreversibles.

Diagnóstico:

IRIDODIALISIS Y CORIO-RETINOPATIA TRAUMATICAS.

Tratamiento:

Iridopexia mediante 3 puntos de Perlon 10/0.

Resultado:

Se logra la reconstrucción del diafragma iridiano, con buena reacción fotomotora y pupila prácticamente redonda, ligeramente desviada hacia las 7.30 h., donde probablemente existía previamente cierto grado de abarquillamiento iridiano. (Fig. 22).

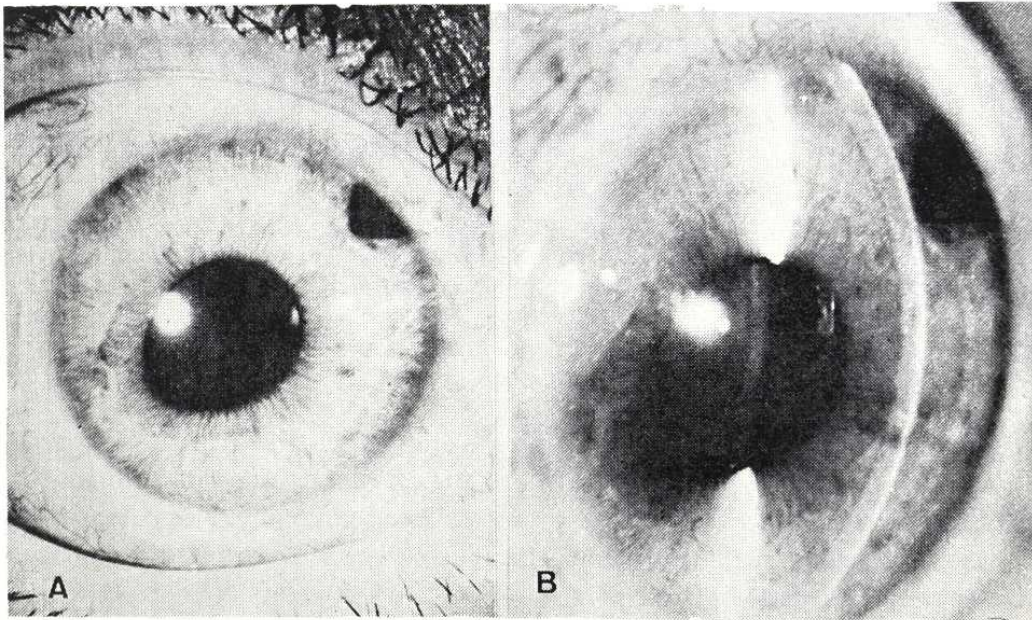


FIGURA 22

Resultado tras la iridopexia. Pupila prácticamente redonda, algo ovalada hacia el cuadrante previamente ocupado por la iridodialis, iridectomía periférica, cristalino transparente.

Por gonioscopia (Fig. 23), se observa la raíz del iris perfectamente suturada a la zona del espolón escleral, alguna goniosinequia y alguna entreabertura que actuará como iridotomía periférica muy basal, que colaborará con la iridectomía periférica practicada a las 2 h. En ningún momento se registraron alteraciones tensionales. Control de 40 meses.

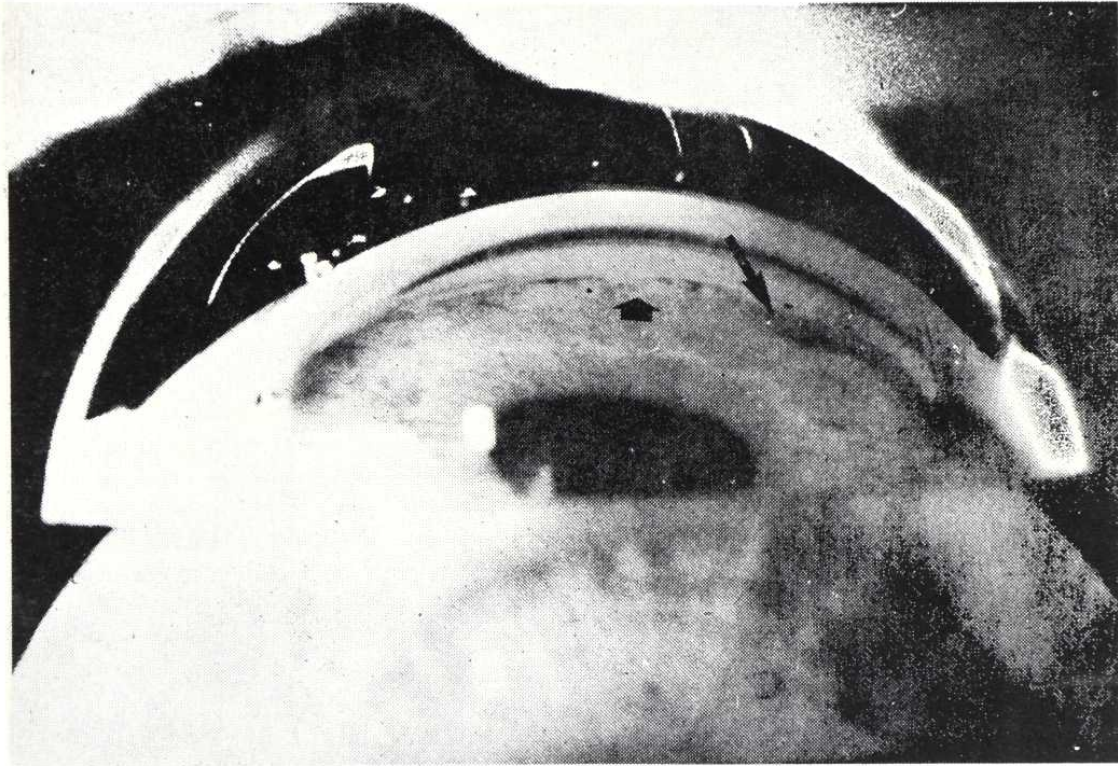


FIGURA 23

Resultado: gonioscopia: se ha logrado la reinserción del iris en el ángulo; las flechas señalan una pequeña goniosinequia (flecha gruesa) y una zona de ligera dehiscencia que actúa como iridotomía muy basal. (Flecha fina).

TECNICA QUIRURGICA:

En cada caso se planeó la estrategia quirúrgica, de forma independizada, al término de las exploraciones. La anestesia fue de tipo general profunda en todos los casos. Cada uno de ellos condicionó sensibles diferencias de técnica, por sus características específicas. Podemos, sin embargo, distinguir dos grandes grupos:

El primero incluye extracciones de cuerpos extraños intracamerulares (CASOS 1, 2 y 3), o de cataratas traumáticas intumescientes (CASO 4) — la catarata también constituye, de hecho, un "cuerpo que debe ser extraído" —.

MICROCIRUGIA EN LOS TRAUMATISMOS DEL SEGMENTO ANTERIOR DEL OJO

mediante operaciones relativamente más sencillas (duración 15-30 min.), que no precisan maniobras reconstructivas complejas. (PREDOMINIO EXTRACCION).

El segundo comprende aquellos casos en que la gravedad de la desestructuración anatómica —con o sin CEIO—, exige intervenciones de mayor complejidad técnica (duración 60-90 min.), para lograr una correcta reconstrucción. (CASOS 5 y 6). (PREDOMINIO RECONSTRUCCION).

CASO 1: EXTRACCION DE CEIO MAGNETICO INTRACAMERULAR O.I.

Paracentesis a la 1 h.

Incisión *valvulada* a las 8-8.30 h. entre cuyos labios se aplica el borne del *imán permanente de mano*.

El CEIO se moviliza y libera de su adherencia con el iris; es atraído por el imán y sale con facilidad.

Lavado/legrado del lecho iridiano donde se hallaba depositado el CEIO, mediante humor acuoso artificial y espátula, para eliminar restos de óxido y precipitados blanquecinos.

Reforma de la cámara con H.A.A., a través de la paracentésis.

CASO 2: EXTRACCION DE CEIO NO MAGNETICO (VIDRIO) INTRACAMERULAR (O.D.)

Paracentésis a las 2 h. (Fig. 6).

Incisión *valvulada* a las 7 h., a través de la cual se hace presa en el SEIO con la pinza de von Mandack.

El CEIO se moviliza de su enclavamiento en capas profundas de la córnea (Fig. 7), pero la presa es insuficiente —consecuencia de una incisión algo estrecha— y debe ser repetida para lograr la extracción. El CEIO tiende a engancharse en el labio posterior de la incisión y se hace preciso ladearlo.

Reforma de la C.A. con H.A.A., por la paracentésis. Se deja de grado IV.

CASO 3: EXTRACCION DE CEIO MAGNETICO INTRACAMERULAR O.D.

Paracentésis a las 2 h.

RAFAEL I. BARRAQUER - JOAQUIN BARRAQUER

Se moviliza el CEIO de su enclavamiento en iris y ángulo camerular inferior, mediante el imán de mano.

Incisión valvulada de 7 a 9 h. para la extracción.

Inyección de Acetilcolina para lograr máxima miosis.

Introducción de la prolongación espatular del imán por la incisión. El CEIO se adhiere a ella por un extremo, pero la cámara se vacía y queda depositado sobre el área pupilar. El magnetismo de la prolongación espatular es insuficiente. Aplicamos directamente el borne del imán entre los labios de la incisión y el CEIO sale fácilmente, pero a su paso, y con una arista cortante de su extremo distal al imán, rasga la cristaloides anterior y el esfínter iridiano a las 7 h.

Lavado con Penicilina y reforma de la C.A., por la paracentésis.

**CASO 4: ASPIRACION DE CATARATA TRAUMATICA
INTUMESCENTE, O.D.**

Paracentésis a las 7 h.

Incisión valvulada a las 10 h., a través de la cual se punciona la cápsula cristaliniiana y se introduce la cánula de aspiración en el interior de la catarata.

Aspiración de las masas con cánula conectada a bomba de vacío activada por pedal, y posteriormente lavado de la C.A. Quedan algunos restos de masas, pero se prefiere no insistir (por la posibilidad de rotura en la cápsula posterior, en el mismo accidente que había causado la catarata), para evitar el paso de vítreo a C.A.

Reforma de la C.A. con aire y H.A.A. Comprobación mediante espátula de la ausencia de fibras de vítreo. Queda una burbuja de 8 mm y una pupila de 7mm, con cámara grado IV.

**CASO 5: EXTRACCION DE GRAN CEIO DE VIDRIO Y IRIDO-
CAPSULECTOMIA/MEMBRANECTOMIA/VITRECTOMIA, O.D.**

Colgajo conjuntival fórnix de 270° (7 a 4 h.).

MICROCIRUGIA EN LOS TRAUMATISMOS DEL SEGMENTO ANTERIOR DEL OJO

Anillo de flieringa amplio, descentrado hacia las 10 h. Anclaje 6 puntos.

Cauterización hemostática preventiva.

Incisión "ab externo", con cuchillote de diamante, de 3 a 11 h., siguiendo el limbo quirúrgico, para desviarse escleralmente a partir de las 12 h., e ir a buscar el orificio de salida de la extremidad del CEIO. (Figs. 24 y 25).

Cauterización hemostática, mediante diatermia bipolar, de los vasos del lecho de la incisión.

Disección de las capas profundas de la incisión, hasta penetrar en C.A.

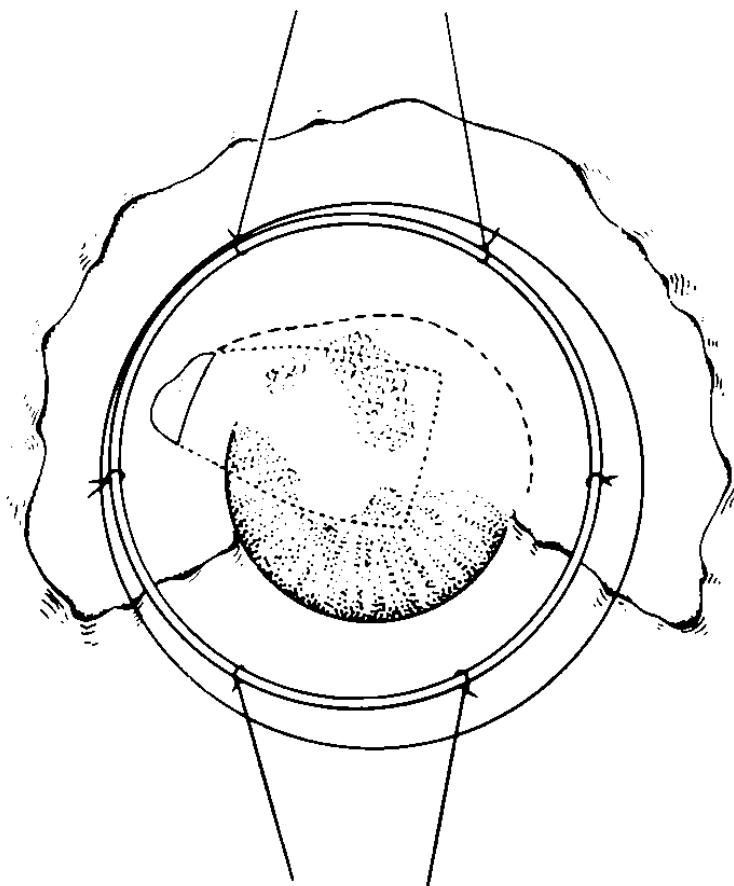


FIGURA 24

Técnica quirúrgica: extracción de gran CEIO de cristal. Colgajo fórnix 270°; anillo flieringa; se marca la situación del CEIO y su extremidad saliente transescleral hacia las 10 h. La línea discontinua indica el curso de la incisión.

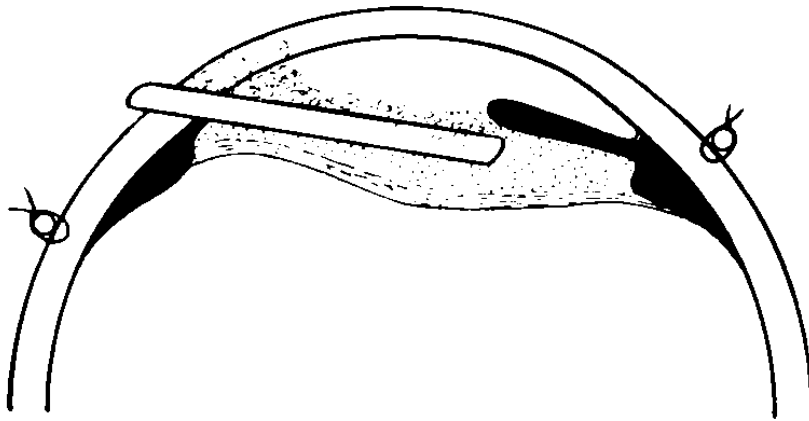


FIGURA 25

Perfil del mismo momento quirúrgico que la figura 24. Obsérvese cómo las membranas anteriores se relacionan con córnea e iris.

Extracción a cielo abierto y por deslizamiento, del CEIO. Las membranas anteriores, adheridas a iris y córnea han sido levantadas junto con ésta (Fig. 26). Las posteriores, de mayor grosor, en relación a la cápsula del cristalino, se disponían por detrás y alrededor del CEIO, que al ser retirado deja en ellas su impronta o molde.

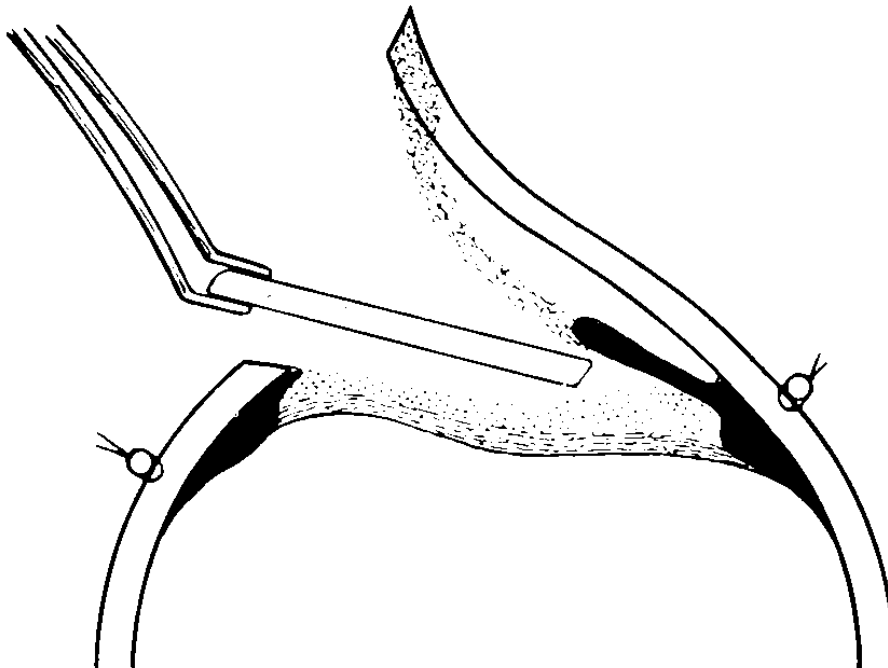


FIGURA 26

Perfil del momento de la extracción del CEIO, que se hallaba envuelto, pero no adherido a las membranas. Véase como las anteriores son levantadas junto con el colgajo corneoescleral.

MICROCIRUGIA EN LOS TRAUMATISMOS DEL SEGMENTO ANTERIOR DEL OJO

Diatermocoagulación bipolar de algunos vasos de las membranas profundas.

Resección de la membrana superficial (de tipo retrocorneal).

Resección de la membrana profunda/iridocapsulectomía (Fig. 27). Iridotomía radial óptica, a las 6 h.

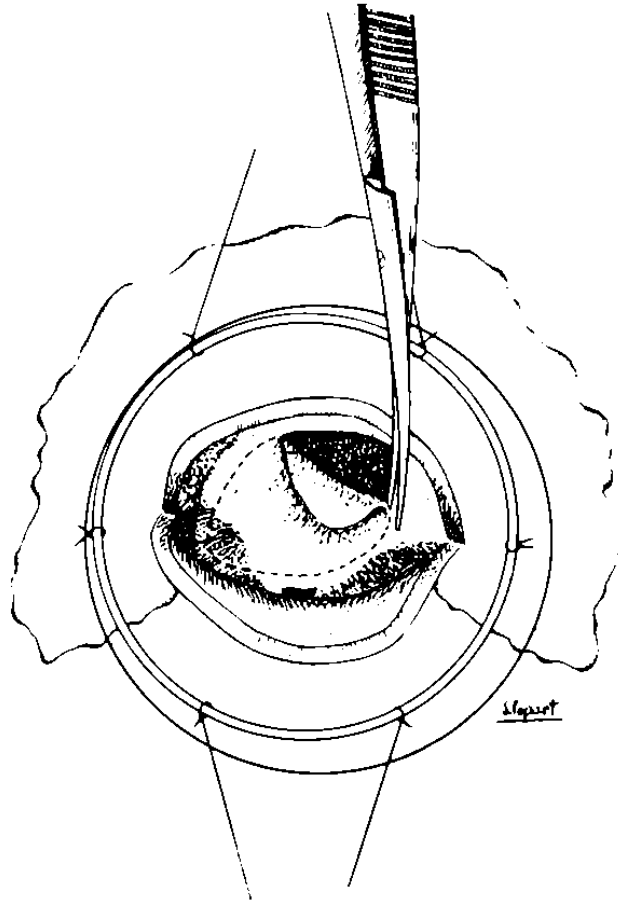


FIGURA 27

Esquema de la resección de las membranas posteriores/capsuleotomía. Además de la tijera, se empleó el bisturí de diamante. Obsérvese cómo la línea de resección incluye una porción de tejido del iris.

Pequeña vitrectomía anterior con esponja. Se visualiza la papila, gracias a la coaxial del microscopio.

Sutura corneoescleral con 7 puntos de seda virgen 8/0.

Sutura del colgajo conjuntival mediante 4 puntos en los extremos.

Se reforma la cámara con aire y H.A.A. Queda una burbuja de 5 mm y algunos restos hemáticos sobre el iris.

CASO 6: IRIDOPEXIA CON 3 PUNTOS DE PERLON, O.D.

Colgajo conjuntival fórnix de 180° (5 a 11 h.).

Paracentésis a las 5 y a las 11 h.

Anillo de flieringa, descentrado hacia las 8 h., anclado con 6 puntos.

Pequeño colgajo fórnix a las 2 h., e inicio incisión limbar con cuchilla, para efectuar una iridectomía periférica al final de la intervención.

Esclerotomía posterior a las 7 h., 4 mm por detrás del limbo, destinada a una eventual aspiración de humor vítreo, si se produjese prolapso del mismo a través de la zónula, en la zona de la iridodiálisis, lo que no fue necesario.

Incisión limbar "ab externo" en 4 planos, de 11 a 5 h. Primer plano: conjuntival. Segundo: escleral radial superficial, con cuchilla. Tercero: escleral interlaminaar medio, con cuchilla. Cauterización hemostática. Incisión de las capas profundas (cuarto plano: corneoescleral radial profundo), con queratomo lanceolar y tijera de 170° (Fig. 28).

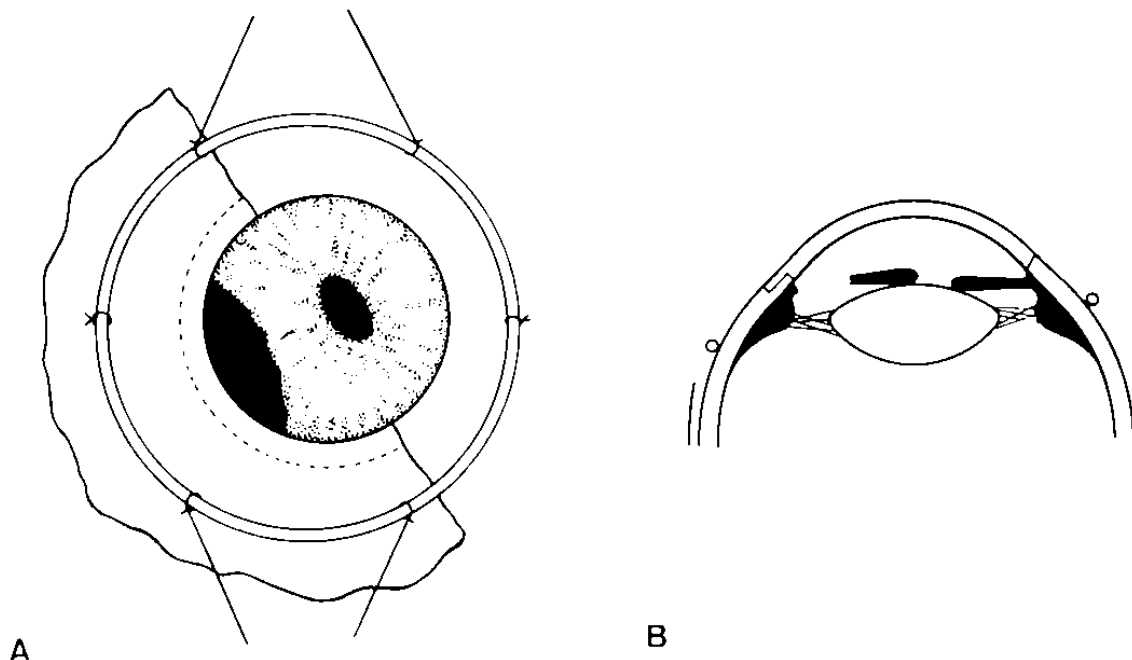


FIGURA 28

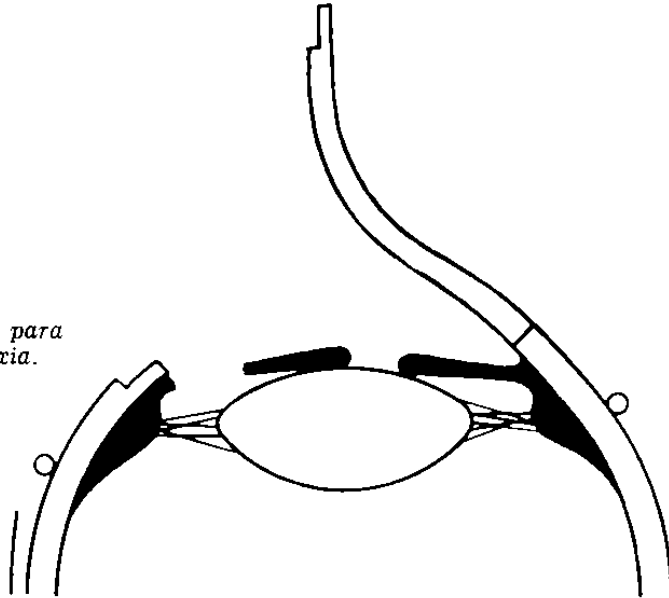
Ciclodialisis traumática: IRIDOPEXIA. Colgajo fórnix 180°; anillo flieringa; incisión limbar en 4 planos (véase en B). En (A), la línea discontinua indica el curso del 2° plano. En (B), se aprecia además la pequeña incisión para la iridectomía periférica.

MICROCIRUGIA EN LOS TRAUMATISMOS DEL SEGMENTO ANTERIOR DEL OJO

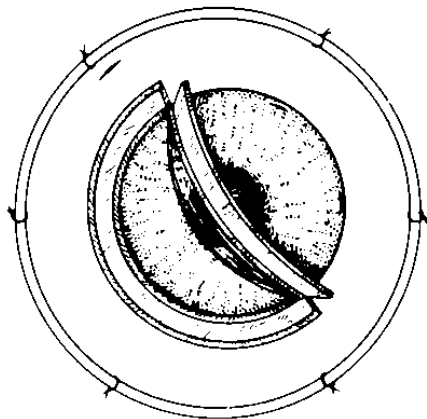
Se levanta el colgajo corneoescleral (Fig. 29), y se desplaza el iris hacia su base con el pincel.

FIGURA 29

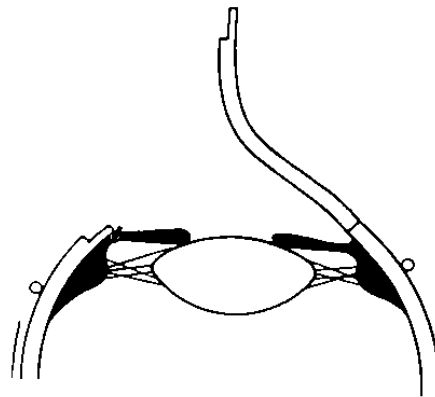
Posición a cielo abierto, para la práctica de la iridopexia.



Se colocan 3 puntos de sutura de Perlon 10/0, borde a borde, del iris a su raíz, y a la zona del espolón escleral. (El de las 7 h., algo más anterior). Se comprueba a cielo abierto que todo está en regla (Fig. 30).



A



B

FIGURA 30

Posición a cielo abierto, tras la iridopexia con 3 puntos de Perlon 10/0. Obsérvese, en (A), el aspecto de la incisión en 4 planos y el detalle de las paracentesis y la esclerotomía posterior.

Sutura de la incisión corneoescleral con 9 puntos de seda virgen. (Fig. 31).

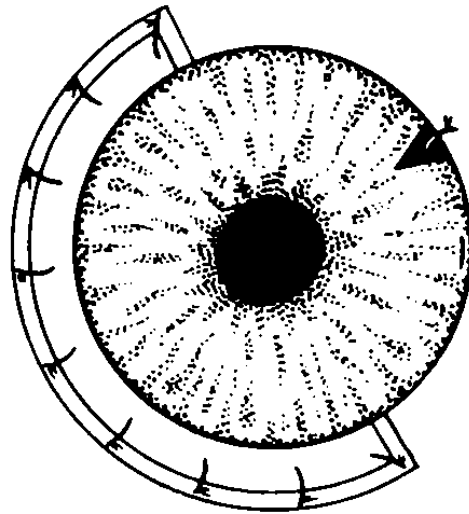


FIGURA 31

Se ha practicado la iridectomía periférica hacia las 2 h. Sutura del colgajo corneoescleral con 9 puntos de seda virgen 8/0.

Se completa la incisión de la 2 h. Iridectomía periférica. 1 punto.

Sutura del colgajo conjuntival con 4 puntos en los extremos, logrando un buen recubrimiento de todas las incisiones. (Fig. 32).



A

B

FIGURA 32

Resultado: sutura del colgajo conjuntival, con 4 puntos en los extremos, dejando enterrada la sutura corneoescleral, y más profunda todavía (B), la sutura de la iridopexia. Un punto en la incisión para la iridectomía periférica.

MICROCIRUGIA EN LOS TRAUMATISMOS DEL SEGMENTO ANTERIOR DEL OJO

Aire diagnóstico. Todo en regla. Se retira el aire y se añade H.A.A., dejando la cámara grado III. Atropina.

DISCUSION

El microscopio quirúrgico ha abierto el atractivo camino de las micro-técnicas: cirugía refractiva de la córnea, trabeculotomía "ab externo", goniotomía, cirugía reparadora del iris...

No menos importantes, si bien más discretas, son las mejoras generales de técnica que conlleva la microcirugía, que también se aplican sobre las operaciones clásicas, con *resultados anatómica y funcionalmente más correctos*, dadas las siguientes premisas, que en este caso vienen encadenadas:

- 1º) Máxima precisión en las maniobras (corte/disección/sutura).
- 2º) Mínimo trauma quirúrgico.
- 3º) Mínima distorsión de los tejidos.
- 4º) Óptima reconstrucción estructural.
- 5º) Mínima reacción inflamatoria postquirúrgica.
- 6º) Mínimo astigmatismo postoperatorio y
- 7º) MEJOR PRONOSTICO VISUAL.

Si estas ventajas son evidentes en cirugía programada, en pacientes formal y sistemáticamente estudiados con antelación, su importancia quedará multiplicada en los casos de traumatismos oculares, que casi siempre requieren atención urgente, e incluso cirugía inmediata. Además, se asocian a dificultades exploratorias, tanto por la pérdida de la estructura anatómica normal de los tejidos afectados, con hemorragias, edema, dislaceración tisular, interposición de cuerpos extraños, como por la singularidad de cada caso, que puede presentar patrones muy diversos, en combinaciones casi ilimitadas. A pesar de ello nos es muy útil un intento clasificador, siempre que seamos conscientes de las *limitaciones* de este método. El que se expone a continuación se basa en algunos sencillos criterios —etiológicos, anatómicos— que se reflejan en la práctica en determinadas conductas exploratorias o terapéuticas:

CLASIFICACION DE LOS TRAUMATISMOS OCULARES

1. Según la región afectada:
 - 1.1. Globo ocular:
 - 1.1.1. Segmento anterior.
 - 1.1.2. Segmento posterior.
 - 1.1.3. Ambos.
 - 1.2. Anexos oculares (párpados, conjuntiva, órbita, vías lagrimales).
2. Según el agente traumático:
 - 2.1. Mecánico:
 - 2.1.1. No penetrante (contuso).
 - 2.1.2. Penetrante (inciso, etc.).
 - 2.1.2.1. Con ausencia de cuerpos extraños intraoculares.
 - 2.1.2.2. Presencia de CEIO radiopacos:
 - 2.1.2.2.1. Metales magnéticos (hierro, acero).
 - 2.1.2.2.2. Metales no magnéticos (Cu, Pb, bronce, latón...).
 - 2.1.2.3. Presencia de CEIO radiotransparentes:
 - 2.1.2.3.1. Inorgánicos (vidrio...).
 - 2.1.2.3.2. Orgánicos (madera, pelo, pestañas...).
 - 2.2. No mecánicos: (cáusticos, térmicos, eléctricos, ionizantes).

Los seis casos descritos se incluyen prácticamente en el campo de intersección de 1.1.1. con 2.1. (con marcado predominio de 2.1.2). De la localización en segmento anterior se deriva la vital importancia de la biomicroscopia con lámpara de hendidura durante la exploración (no digamos ya durante el tratamiento quirúrgico). En un segundo plano queda el factor radiotransparencia. Radio y ecografía no adquieren aquí la relevancia de los casos de 1.1.2.

La importancia de la hendidura en la exploración queda remarcada por el CASO Nº 2, y sobre todo por el CASO Nº 5. El hecho de que un CEIO de esas dimensiones (Fig. 17), pasara desapercibido durante largo tiempo (10 meses), y para varios oftalmólogos, nos debe hacer reflexionar y ponernos en guardia.

MICROCIRUGIA EN LOS TRAUMATISMOS DEL SEGMENTO ANTERIOR DEL OJO

En cuanto a la técnica quirúrgica, partimos de un principio de *simpli-*
cidad —expresado con fortuna en palabras del profesor Paufigue: “*Les*
methodes les plus simples sont les meilleurs”—. Sin embargo, algunos casos
exigen técnicas altamente *complejas*, en base a una mayor seguridad. El
problema se halla lógicamente en los casos límite/punto de equilibrio de
ambas tendencias.

Por ejemplo: es conveniente el uso de paracentésis e incisiones valvu-
ladas (amplio bisel, retirada rápida del queratomo), para evitar el vacia-
miento de la C.A., y algo corneales, para evitar el sangrado. Pero esta
técnica nos lleva a extraer con dificultad el pequeño vidrio del CASO N° 2,
y a producir una catarata traumática iatrogénica en el CASO N° 3, pues
con ella es fácil caer en incisiones demasiado pequeñas, siempre fuente de
grandes problemas. Por el contrario, las incisiones grandes, aunque más
laboriosas, plantean pocos problemas hoy día, precisamente porque la mi-
crocirugía nos permite luego una sutura más anatómica.

En el CASO N° 3, se podría haber evitado la catarata con una técnica
de extracción a cielo abierto, por vía inferior, con colgajo conjuntival, inci-
sión corneoscleral amplia. O bien hubiese bastado evitar el vaciamiento
de la C.A., desde la simple inyección de H.A.A. por vía de la paracentésis de
seguridad, hasta el empleo de dispositivos especiales, como el neumatizador
de Strampelli.

Este mismo caso y su complicación plantean la necesidad de matizar
correlaciones que parecían obvias, como *CEIO magnético = extracción con*
imán. Aquí, si nos hubiésemos decidido por la vía inferior, la extracción
hubiese podido realizarse con pinzas, mientras en la técnica usada, el imán
participaría en la patogenia del accidente final: no sólo su prolongación
espatulada como causa del vaciamiento de la C.A., sino el propio imán,
que al aplicarlo directamente habría provocado una cierta basculación del
CEIO, con enclavamiento de su extremo en la cristaloides anterior.

En todo caso, todo esto no son más que reflexiones *a posteriori*, cuando
la acción real ha durado escasos segundos. La lección nos la da la expe-
riencia y es cuestionable hasta qué punto es efectivo este intento de comu-
nicarla por lo que no deja de ser un canal informativo relativamente des-
naturalizador. Resumiendo, la idea central es la de planeamiento estratégico/
quirúrgico *antirrutinario* y la de máxima *previsión* de las complicaciones.

En cuanto al instrumental, el criterio *princeps* es el de manejabilidad
—más *subjetiva/propia del cirujano* que del instrumento—. Así, hoy día
existen imanes permanentes muy potentes, que por sus reducidas dimen-

siones son preferibles a los aparatosos electroimanes gigantes. Pero manejabilidad no siempre equivale a pequeñez. En el extremo opuesto, hay que recordar que al actual empeño por producir *microinstrumentos* cada vez más pequeños, no será por ahora posible equiparar el desarrollo de una raza de microcirujanos, portadores de *micromanos*. Igualmente salta a la vista que la mejoría de la precisión con los aumentos del microscopio, presenta los límites por la pérdida de la profundidad de foco y la reducción del campo visual con los aumentos excesivos. De ahí también la importancia de la iluminación.

Por último, en cuanto a las indicaciones, que ya de por sí son muy variadas, recordemos la anteriormente comentada dinámica *cuantitativa/cualitativa* de la visión: cómo puede esconderse una finalidad funcional tras una intervención de apariencia cosmética (CASO Nº 6).

CONCLUSIONES

- 1º) Todo traumatismo ocular (especialmente con CEIO), presenta caracteres distintos que lo individualiza.
- 2º) Debe plantearse una estrategia quirúrgica específica para cada caso.
- 3º) La conducta a seguir debe ser fruto de un estudio exploratorio exhaustivo y meditado, que pone reto a la imaginación del cirujano.
- 4º) El instrumental quirúrgico debe adaptarse en sus dimensiones, por un lado a los tejidos sobre los que ha de trabajar, pero por el otro, a la mano del cirujano.
- 5º) El aumento del microscopio ha de ser el suficiente para obtener el adecuado nivel de precisión, evitándose los mayores aumentos, contraproducentes por la reducción de profundidad de foco y campo que provocan.
- 6º) Debe hacerse hincapié en la utilidad de la mejor iluminación, y de la lámpara de hendidura, especialmente en el diagnóstico de CEIO de segmento anterior.
- 7º) El cirujano debe prever en todo momento las posibles complicaciones, especialmente las preoperatorias.
- 8º) Ante la posibilidad de indicación quirúrgica, debe sopesarse junto a las expectativas de mejoría cuantificable, todo aquello que pueda contribuir a la mejor calidad de vida del paciente.

MICROCIRUGIA EN LOS TRAUMATISMOS DEL SEGMENTO ANTERIOR DEL OJO

- 9º) Se comprueba el especial valor de la microcirugía en los traumatismos del segmento anterior, y sobre todo por sus características de urgencia y singularidad, y, por tanto, las dificultades en la exploración y el tratamiento.
- 10º) Se llama la atención sobre los peligros de toda práctica microquirúrgica, en apariencia *segura*, pero en realidad sujeta a imprevistos (como todo acto quirúrgico) —y más peligrosos si inesperados—. Como dice el profesor Brégeat: "*Il ne faut pas tomber dans les macroerreurs des microtechniques*".