

# ARCHIVOS DE LA S. A. O. O.

SOCIEDAD AMERICANA DE OFTALMOLOGIA Y OPTOMETRIA

---

## SUMARIO

### ACTAS DEL TERTIUM FORUM OPHTHALMOLOGICUM

	Págs.
<i>Distrofia endotelial hereditaria congénita</i>	
Carlos Eggers .....	79
<i>Intraocular cutters and anterior segment surgery</i>	
Frank W. Newell .....	83
<i>Microcirugía en los traumatismos del segmento anterior del ojo</i>	
Rafael I. Barraquer - Joaquín Barraquer .....	87
<i>Modern diagnosis of orbital tumors</i>	
F. C. Blodi .....	123

## A LOS COLABORADORES

Los artículos para publicación, crítica de libros, peticiones de intercambio y otras comunicaciones deben enviarse a: "Redacción Archivos de la Sociedad Americana de Oftalmología y Optometría", Apartado Aéreo 091019, Bogotá, 8, Colombia.

Los trabajos originales deben ir acompañados de una nota indicando que no han sido publicados y que en caso de ser aceptados no serán ofrecidos a otras revistas sin consentimiento de la Redacción de la S. A. O. O. Deben estar escritos a máquina, a doble espacio, en una sola cara, en papel tamaño corriente, con un margen de 5 centímetros e ir acompañados de una copia en carbón.

El nombre del autor debe ir seguido de su mayor grado académico y colocado a continuación del título del artículo. La dirección completa debe figurar al final del trabajo.

Las ilustraciones deben ir separadas del escrito, numeradas en orden y con las leyendas en hoja aparte. El nombre del autor debe ir escrito en el reverso de las láminas y en el extremo superior la palabra "Arriba". Los gráficos y esquemas deben ir dibujados con tinta china. Las microfotografías deben indicar el grado de aumento. Las radiografías pueden enviarse en original. Las fotografías de personas reconocibles deben ir acompañadas de la notificación de poseer autorización del sujeto, si es un adulto, o de los parientes si es menor.

La bibliografía debe limitarse a la consultada por el autor para la preparación del artículo, ir ordenada y alfabéticamente por el sistema Harvard y abreviada de acuerdo con el World List of Scientific Publication (el volumen en números arábigos subrayado, y la primera página en números arábigos):

v. g SCHEPENS, C. L., (1955) Amer. J. Ophthal., 38,8.

Cuando se cita un libro debe indicarse el nombre completo, editorial, lugar y año de publicación, edición y número de la página:

v. g. RYCROFT, B. W., (1955) "Corneal Grafts" p. 9 Butterworth. London.

Los autores recibirán pruebas de sus artículos para su corrección, y las que alteren el contenido del texto serán a su cargo. Los autores recibirán gratuitamente 50 apartes de su artículo. Los apartes adicionales se suministrarán a precio de costo.

Suscripción para un año:

Colombia: \$ 750.00

Extranjero: US\$ 24.00

ARCHIVOS DE LA SOCIEDAD  
AMERICANA DE OFTALMOLOGIA  
Y OPTOMETRIA

INSTITUTO BARRAQUER DE AMERICA

ARCHIVOS  
DE LA  
SOCIEDAD AMERICANA  
DE  
OFTALMOLOGIA Y OPTOMETRIA

REGISTRO No. 000933 DEL MINISTERIO DE GOBIERNO. ABRIL DE 1977  
PERMISO DE TARIFA POSTAL REDUCIDA No. 213 DE ADMINISTRACION POSTAL

---

---

Vol. 15           —           Junio de 1981           —           No. 2

---

---

SECRETARIO GENERAL:  
FEDERICO SERRANO M. D.  
SECRETARIA DE REDACCION:  
CARMEN J. BARRAQUER M. D.

APARTADO AEREO 091019  
BOGOTA - COLOMBIA

SOCIEDAD AMERICANA  
DE  
OFTALMOLOGIA Y OPTOMETRIA

JUNTA DIRECTIVA

1980 — 1981

Dr. ORLANDO ANGULO  
Dr. FEDERICO SERRANO  
Dr. FABIAN MARTINEZ  
Dr. PABLO HENAO DE BRIGARD  
Dra. CARMEN BARRAQUER  
Dra. OLGA WINZ DE WILDE  
Dr. VICENTE RODRIGUEZ PLATA

Secretario General: Dr. FEDERICO SERRANO M. D.  
Secretaria Redacción: Dra. CARMEN BARRAQUER M. D.

El precio actual de la revista es de \$750 y US\$24.00

# ACTAS TERTIUM FORUM OPHTHALMOLOGICUM

## DISTROFIA ENDOTELIAL HEREDITARIA CONGENITA

Dr. CARLOS EGGERS

Chile

Varias son las distrofias de la limitante posterior. De ellas, no obstante, solo una es diagnosticada al nacimiento. La distrofia corneal congénita, pues es observable a ojo desnudo, al contrario de la distrofia posterior polimorfa, diagnóstico este último exclusivamente biomicroscópico.

Es más propio usar el apelativo de distrofia endotelial congénita, y no el de edema o distrofia corneal congénita, con el objeto de distinguirla de la distrofia estromal congénita. En este cuadro, recientemente redescrito por Witschel, Fine y colaboradores, el endotelio está sano.

Son niños que nacen con un edema corneal difuso, que abarca de limbo a limbo. El examen al corte óptico o a la paquimetría detecta un engrosamiento mayor en el centro, de hasta 2-2/1 veces el espesor normal. Las bulas o vesículas epiteliales están ausentes y, a lo más, hay edema epitelial microvesicular.

Los diámetros corneales son siempre normales, y solo excepcionalmente hay hipertensión ocular.

No hay inyección. La epifora y la fotofobia son muy discretas, pero suelen acentuarse en niños mayores.

### *CASUISTICA*

Es la que se exhibe a continuación. Hasta el momento han sido intervenidos 14 ojos. En 12 de ellos se ha practicado microscopia óptica y electrónica de transmisión.

La herencia es la que mostramos en el gráfico y es de destacar que no hay ningún pedegree dominante.

Interesante es el estudio ultraestructural, y nos detendremos en él por comprender 12 casos, + 2 que están en procesamiento, cifra que supera todo lo publicado hasta el momento.

Analizaremos a partir del *endotelio*. Se observa desprendimiento de la base endotelial y vacuolización de los organoides celulares. También hay aparición de gránulos electrón-densos, que simulan acumulación de glucógeno. En algunos sectores se aprecia separación de los límites celulares. Hay además lisis citoplasmática.

Finalmente, pero sólo en los pacientes de más edad, hay aparición de gránulos de melanina.

#### *DESCEMET*

Siempre engrosada, de 15-40 micras. Presenta un estrato más posterior, que es el responsable del engrosamiento, con un material amorfo finamente granular, semejante al de las membranas basales, con desorden fibrilar.

En este estrato más posterior, las fibras colágenas presentan una estriación irregular poco visible, que va de 200-220 angström.

El estrato anterior es de espesor variable, pero no difiere mayormente de la Descemet normal. Dentro de este estrato se observan con mucha regularidad fibras de período transversal de 1.100 angström, es decir fibras de espacio largo.

#### *ESTROMA CORNEAL*

El engrosamiento del estroma es considerable (600 a 1.700 micras según los casos).

Deformación laminillar con desorganización del patrón fibrilar y laminillar, sin gran aumento de espesor de las fibrillas colágenas. Queratocitos edematosos y vacuolados.

#### *ESTRATO DE BOWMAN*

Discretamente engrosado en los 6 casos más jóvenes, si bien con aisladas soluciones de continuidad. En cambio, en los operados de compara-

## DISTROFIA ENDOTELIAL HEREDITARIA CONGENITA

tivamente mayor edad, la Bowman está marcadamente irregular e incluso ausente en una gran extensión.

### *EL EPITELIO*

Presenta un grado variable de edema intra e intercelular, en las capas más basales. La membrana basal es delgada, e inclusive discontinua en algunos casos. Existen algunas pequeñas microbulas en los estratos más superficiales.

### *COMENTARIO Y CONCLUSIONES*

Desde el punto de vista *clínico-quirúrgico*:

1. No es recomendable operar ojos cuya agudeza sea de 0.15 o mejor, pues la mejor agudeza obtenida, aún con perfecta transparencia, es de 0.3, lo que debe atribuirse al nistagmus.
2. La cirugía no ofrece mayores dificultades técnicas que las corrientes, y preferimos trasplantes grandes y de donantes óptimos, para aportar el mayor número posible de células endoteliales.
3. La conservación de la transparencia en nuestra casuística, no sobrepasa los 4 años, lo que concuerda con la experiencia mundial.

Desde el punto de vista *ultraestructural*

1. En los tres casos pares, esto es, en los pacientes que fueron operados ambos ojos, se destaca una simetría perfecta de las lesiones.
2. El endotelio está parcialmente ausente en los pacientes de mayor edad, y casi totalmente conservado en los de menor edad, si bien muy profundamente alterado. Contrasta esto con las observaciones de Pearce, y las de Kenyon y Maumenee, entre otros.
3. Hay falta de todo rastro de vascularización en los casos estudiados, al contrario de lo descrito por Laibson, Waring y Merlyn Rodrigues.



## INTRAOCULAR CUTTERS AND ANTERIOR SEGMENT SURGERY

Dr. FRANK W. NEWELL

EE. UU.

In the past 15 years, 2 major surgical techniques have evolved:

1. The traditional limbal incision that may be much smaller than that used earlier, and,

2. The closed surgical techniques in which the intraocular pressure is maintained by infussion and intraocular fragments are removed by suction. The incision may be at the corneal scleral limbus using a conjuction flap, through the peripheral corneal within the corneal scleral limbus, or through the pars plana. The infussion-suction may be combined with a variety of cutters and different types of intraocular lights, mainly using fibre-optics. Additional one may use hooks for stripping membranes and bipolar cautery for closing blood vessels. Intraocular photocoagulation is possible. All of these new instruments permits surgery that was not previously possible. Parenthetically too, there may be complications that were not seen previously. When all goes well however, patients are delighted in having a short post-operative course with early return of function.

Elshnig in 1911 first replaced vitreous with saline. Dor, the same year, used vitreous of other animal species. Subsequently a variety of substances were used: spinal fluid, cadaver vitreous, sodium hyaluronate, and other transparent fluids. Machemer and his coworkers showed initially that vitreous was best cut from the eye and that simultaneous infussion-suction at a balanced salt solution led to best results. Earlier Kelman demonstrated an ultra sound cutter combined with simultaneous infussion-suction that permitted extracapsular cataract extraction through a small incision.

Not an entirely closed incision but one that is close to it.

I thought it would be of interest to compare the physical characteristics, the advantages and disadvantages and the usefulness of various units used in ophthalmology.

All units share a number of features in common. There is an infussion-suction system. This may be either combined with the cutting system or separate. Generally suction must be combined with the cutter so as to bring material into position for cutting. The suction may be assistant controlled or operator controlled. It may be combined with a method of flushing out particles if it becomes blocked.

There are three basic types of cutting instruments.

a) Ultrasound, b) mechanical: The mechanical may be chopping or rotary, vertical or longitudinal. Rotary cutters are dangerous within the eye for they may not cut and still remove much tissue such as the iris. Please note that the ultrasound fragmenter will not cut membranes - this is a major disadvantage and necessitates the elaborate removal of anterior capsule that we have seen and the discission or removal of the posterior capsule when this is opaque. The carbon dioxide laser is an exciting future possibility. Tissue will be instantly and painlessly carbonized and removed from the eye. The unit is still in the developmental stage and there are major technical problems to be solved.

The cutting may be at the side or at the end. If at the end, may be chopping or scissors. Ultrasound of course must be at the end.

Now I wish to compare various units that are available. I have limited my discussion to units currently in use at the University of Chicago. I have excluded the disposable units of Kaufman and others, and units that we have evaluated and discarded for various technical reasons that include difficulty of maintenance and unreliability. The factors we have considered are illustrated: probe motive power; size of probe; probe aperture size; probe aperture location; size and weight of hand piece; method of infussion; method of suction; light sources; uses.

The prototype unit was the phaco emulsifier. As indicated by Dr. Katzin yesterday, this has increasingly limited use and its large size limits its usefulness. The phaco emulsifier of Sparta (Girard) is an ultrasound unit that delivers 40 thousand Herz with a ceramic transducer with power levels of 2.5 to 15 watts. Probe 18-21 gauge needles. Infussion separate.

## INTRAOCULAR CUTTERS AND ANTERIOR SEGMENT SURGERY

(Separate infussion can be useful in maneuvering particles into the cutter). Suction is assistant controlled. Light source is external. By far the heaviest of the units used.

Handle weighs 150 grams.

Two different needle sizes: 18 gauge and 21 gauge.

The assistant controls the suction.

SITE is an acronym for suction-infussion tissue extractor. The motor is contained in the handle and is water sensitive. It, therefore, must be gas sterilized. There are 2 probes: one 1.5 mm in diameter with a 0.5 mm aperture and one 2.1 mm in diameter with a 0.8 mm apperture. A coaxial light pipe is 2.2 mm, in diameter. The handpiece weighs 105 grams. Infusion is coaxial and suction is operator controlled.

### *THE CONTROL PANEL*

The unit is battery operated providing a significant safety factor.

The exploded view of the unassembled unit shows the hand piece; the motor; the suction infussion assembly and the cutter.

The suction-infussion assembly surrounds the cutter that has a 45 degree side aperture that measures either 0.5 or 0.8 mm, in size.

Douvas is a Michigan USA surgeon who provided one of the earliest intraocular cutters, called a roto-extractor. The motor is contained in the handle and is water sensitive. Three probes are provided, one with a 0.4 mm aperture, one with a 0.6 mm side aperture, and one with a trephine end aperture. Infussion is coaxial. Suction is assistant controlled. A coaxial light is available.

In respect to corneal damage the ultrasound is by far the most dangerous with the high frequency sound waves transmitted to the cornea. The various mechanical cutters are dangerous; only if applied directly to the cornea. Conversely the cutters can cut holes in the iris, ciliary body and retina. Ultra sound is of course never used in the vitreous cavity. Some mention should be made of the infussion fluid. In various films we have observed constriction of the pupil as the procedure progresses. If 1 ml 1:1000 epinephrine is added to 500 ml of saline there is no pupillary constriction. The epinephrine however must not contain a preservative and for this reason we use epinephrial prepared for intracardiac injection.

**Dr. FRANK W. NEWELL**

Contamination is a theoretic possibility. In all units with coaxial infusion the fluid is separated from the contaminated motor only by plastic or rubber seals. Theoretically, bacterial matter could be introduced in the eye. For this reason we use gas sterilization frequently even though it requires 30 hours.

The Douvas unit sheds particles of metal in the eye but these seem to be entirely non-reactive.

At the University of Chicago, we prefer the Douvas unit for evacuation of hyphema. The ocutome seems most efficient for soft cataracts and the ultra sound for hard nuclei. The ocutome is used most commonly in the vitreous. Any cutter of course may be used for membranes.

The future seems clear. The instruments are simple to construct and any surgeon may construct a suction-infusion device with minimal equipment. There seems likely to be increased reliance on cutters. And cutters will diminish in size. New methods of cutting will evolve particularly using laser energy. The future appears bright and our patients will benefit.

## MICROCIRUGIA EN LOS TRAUMATISMOS DEL SEGMENTO ANTERIOR DEL OJO

Dr. RAFAEL I. BARRAQUER - Dr. JOAQUIN BARRAQUER  
Barcelona, España

### RESUMEN

Las ventajas y los riesgos de la microcirugía en casos de traumatismos del segmento anterior, especialmente cuando se hallan implantados cuerpos extraños, son valorados a través de la descripción de una serie de casos, seleccionados por su demostratividad. Incluye CEIO magnéticos, CEIO de vidrio, catarata Tr., e iridodiálisis Tr. Se discuten las conductas exploratorias, indicaciones, terapéutica y utillaje en función de las características de urgencia, singularidad de cada caso, y posibles complicaciones.

### PALABRAS CLAVE

Complicaciones, cuerpos extraños intraoculares, microcirugía, segmento anterior, singularidad, traumatismos y urgencia.

### ABREVIATURAS

C.A.	Cámara anterior
C.E.I.O.	Cuerpo extraño intraocular
H.A.A.	Humor acuoso artificial
Tr.	Traumática

## INTRODUCCION

*La importancia creciente, tanto en profundidad como en amplitud del campo de aplicación de la microcirugía, es hoy día, afortunadamente, una evidencia ampliamente compartida. La incorporación del microscopio a la técnica quirúrgica —sin olvidar los avances paralelos en los campos del instrumental manual y de las microsuturas—, posibilita la mayor precisión en las maniobras, consecuencia geoméricamente proporcional a las favorables condiciones de visualización: de las estructuras sobre las que se trabajaba ya anteriormente, e incluso de algunas que a simple vista eran imperceptibles.*

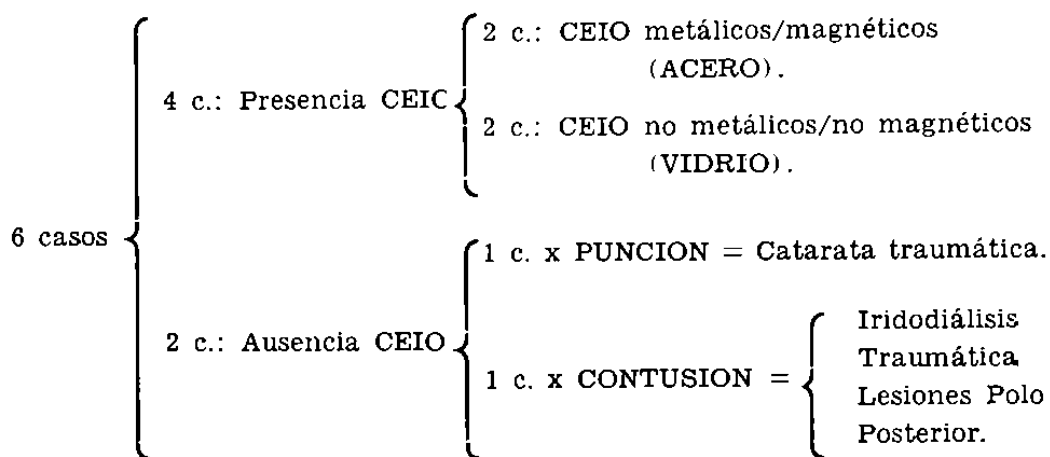
*La validez de este planteamiento se hace patente en cirugía del segmento anterior del ojo. El propósito de este trabajo consiste en comunicar las enseñanzas a este respecto —tanto en los logros ventajas como en los errores cometidos/riesgos—, que se derivan de la experiencia clínica aquí concretada en una serie de casos ejemplificadores.*

*La elección de la etiología traumática de todos ellos, como criterio a un tiempo selectivo y unificador, responde al interés de las consecuencias que se derivan de la interacción entre microcirugía y ciertos caracteres propios de los traumatismos: su singularidad y urgencia.*

MATERIAL Y METODOS - CASUISTICA

Se describen a continuación, seleccionados de nuestra casuística por ser muy demostrativos, seis ejemplos de traumatismos, afectando a segmento anterior todos ellos, bajo el común denominador de la indicación de terapéutica microquirúrgica.

En todos los casos el agente etiológico fue de tipo mecánico, con la salvedad de la componente química/tóxica asociada a ciertos cuerpos extraños intraoculares (CEIO) metálicos, especialmente en referencia a la siderosis. Así, podemos distribuirlos:



El diagnóstico se basó en la anamnesis (antecedente traumático), y la exploración biomicroscópica con lámpara de hendidura fundamentalmente. En algunos casos se utilizaron otras exploraciones complementarias: radiografías según método de Comberg, ecografía, con carácter confirmativo, o para exclusión de otras lesiones no visibles al biomicroscopio.

Las indicaciones quirúrgicas presentaron gran diversidad. Por su finalidad pueden distinguirse dos grupos:

1º) **PROFILACTICA:** evitar lesiones ulteriores (Por CEIO: catarata traumática, siderosis...; por intumescencia de masas: glaucoma secundario, etc.).

2º) **TERAPEUTICA:** eliminar opacidades (por catarata Tr., membranas inflamatorias junto con el propio cuerpo extraño), reconstruir las estructuras alteradas, y lograr una mejor visión, no sólo cuantitativa sino también cualitativamente (caso de deslumbramiento por iridodiálisis Tr.).

CASO N° 1

*Filiación:*

J.T.M., varón, 52 años, mecánico.

*Antecedente:*

30 días antes, sensación de golpe sobre el ojo cuando se hallaba martilleando sobre un clavo.

*Examen funcional:*

D.V. = 0,65     $90^\circ - 0,50 + 0,50 = 0,95$     + 3,25 = N° 1  
I.V. = 0,65     $90^\circ - 0,75 + 0,50 = 0,85$     + 3,25 = N° 1

Metamorfopsia, no existe. Campos visuales normales.

*Biomicroscopia:*

O. D. Sano. (Fig. 1).

O. I. Cámara anterior amplia. Cristalino transparente. Pupila de 4 mm. Reflejos pupilares conservados.

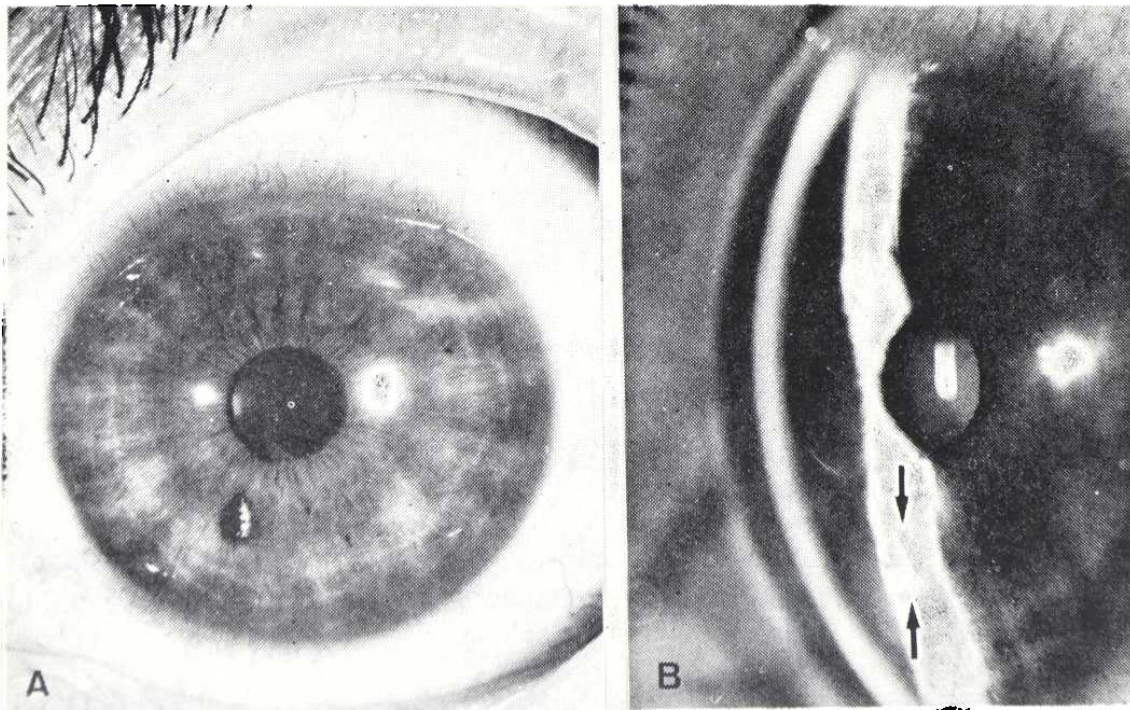


FIGURA 1

(A) Cuerpo extraño metálico en C.A. Pequeño leucoma corneal a nivel juxtacentral y en el meridiano de las 6 h. Con la hendidura (B) se aprecia su situación, enclavado sobre el collarete del iris.



## MICROCIRUGIA EN LOS TRAUMATISMOS DEL SEGMENTO ANTERIOR DEL OJO

*Leucoma* yuxtacentral mínimo por herida penetrante de CEIO metálico muy fino, enclavado sobre el collarete del iris, en el meridiano de las 7 h.

### *Exploraciones complementarias:*

Por oftalmoscopia, gonioscopia y radiografías/Comberg, se descarta la presencia de otras lesiones o/y CEIO. Tonometría: T.G. 16 mmHg (A.O.).

### *Diagnóstico:*

CEIO metálico enclavado en superficie anterior iris O.I.

### *Tratamiento:*

Extracción CEIO mediante imán de mano. O.I.

### *Resultado:*

(Control 3 meses).

Mínimo leucoma corneal yuxtacentral. Zona de atrofia de iris en forma de foseta en donde se hallaba alojado el CEIO. Cristalino transparente. Visión = 0,9 N° 1 (corregido). (Fig. 2).

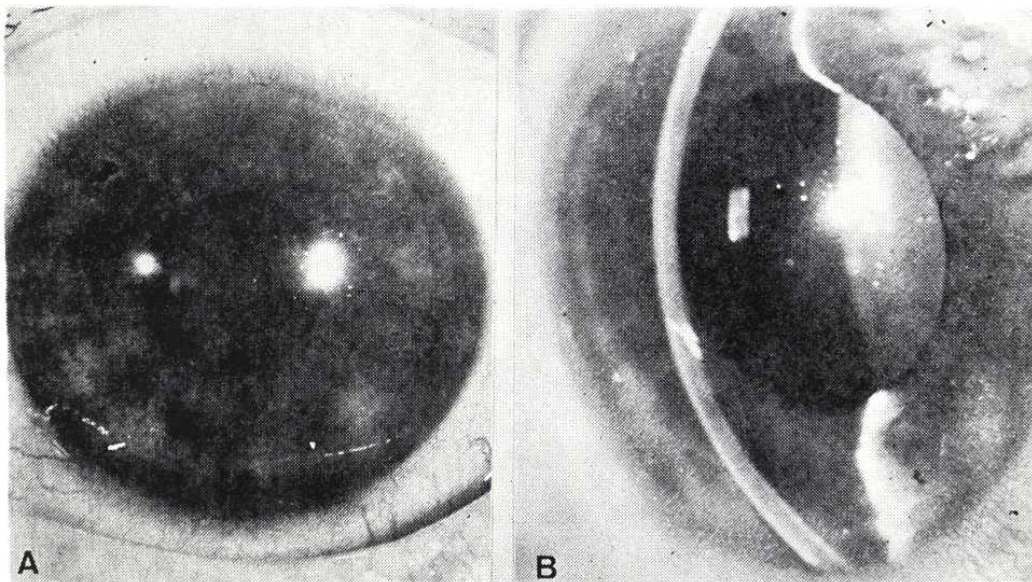


FIGURA 2

*Resultado postoperatorio. En (A) se aprecia la impronta dejada por el CEIO en la superficie del iris, así como el leucoma residual mínimo (mejor en B), que no afectó a la visión.*

CASO N° 2

*Filiación:*

V.M.G., varón, 26 años, tornero.

*Antecedente:*

5 días antes, accidente de tráfico, con rotura de parabrisas.

*Examen funcional:*

D.V. = 0,65      10°—0,25—0,50 = 0,9 N° 1

I.V. = 0,9      5°—0,25—      = 0,95 N° 1

Metamorfopsia, no existe. Campos visuales normales.

*Biomicroscopia:*

O.I.: Sano.

O.D.: Cámara anterior amplia. Cristalino transparente. Pupila de 3 mm. Reflejos pupilares conservados. Hiperemia conjuntival. Córnea brillante, excepto herida corneal por penetración de cuerpo extraño de cristal, en el meridiano de las 8 h., y paracentral. (Figs. 3, 4 y 5).

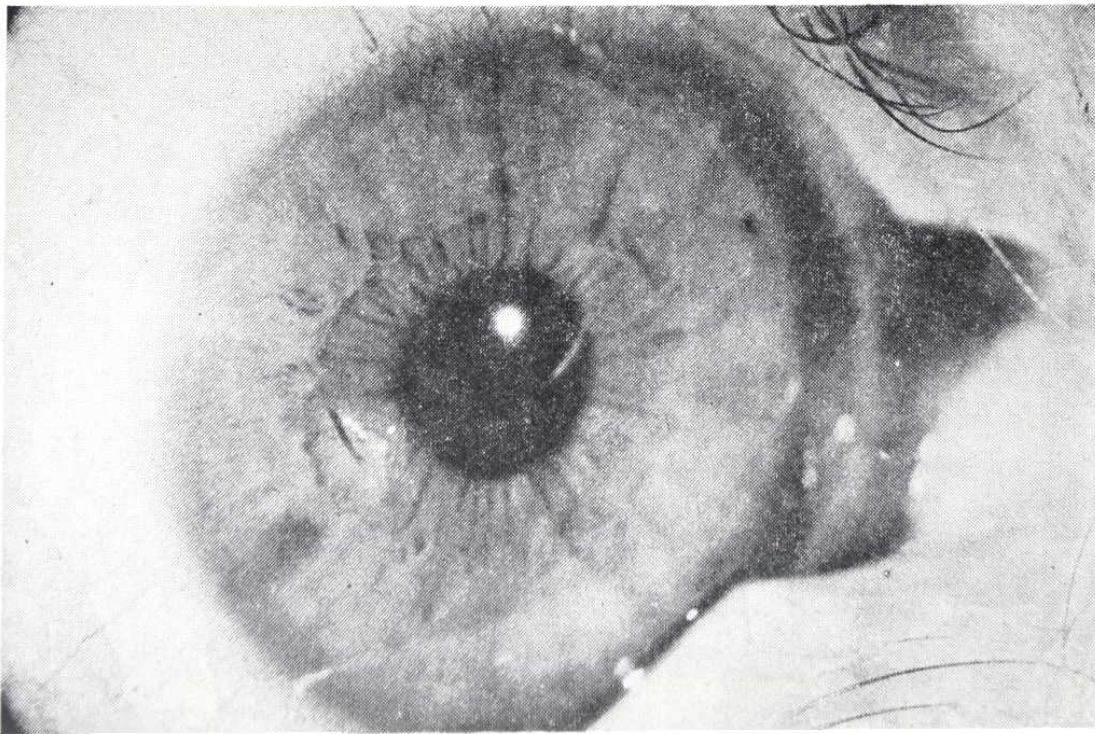


FIGURA 3

*Se aprecia, sin precisión, cuerpo extraño de vidrio, enclavado en córnea.*



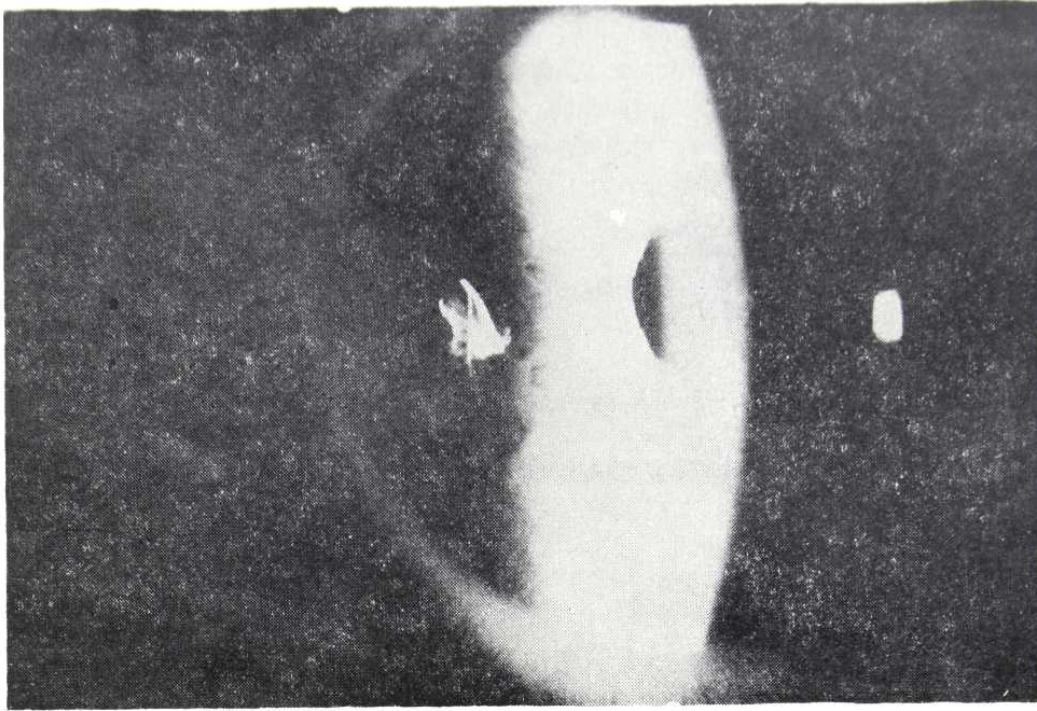


FIGURA 4

*Mediante transiluminación con luz reflejada por el iris, se delimitan muy bien sus aristas, que son muy agudas.*

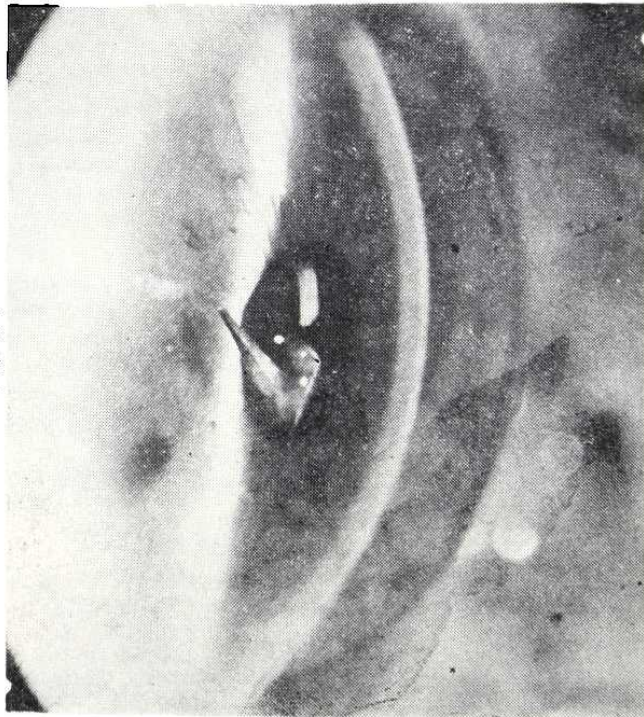


FIGURA 5

*Con técnica similar a la anterior, se aprecia cómo el CEIO se halla enclavado en las capas profundas de la córnea, protruyendo en "punta de lanza" en dirección al cristalino.*

El CEIO tiene forma piramidal (astilla parabrisas), con su base enclavada en capas profundas de la córnea, y su vértice, muy punzante, prolap-sando en cámara anterior. Las capas superficiales de la puerta de entrada se hallan ya cerradas y en cicatrización.

*Exploraciones complementarias:*

Fondos sanos. T.G. = 18 mmHg (A.O.). Gonioscópicamente se descarta la presencia de otros CEIO.

*Diagnóstico:*

CEIO DE VIDRIO INTRACAMERULAR, ENCLAVADO EN CORNEA. O.D.

*Tratamiento:*

Extracción CEIO con pinza v. Mandack. Indicación profiláctica de ulterior lesión cristalino. (Figs. 6 y 7).

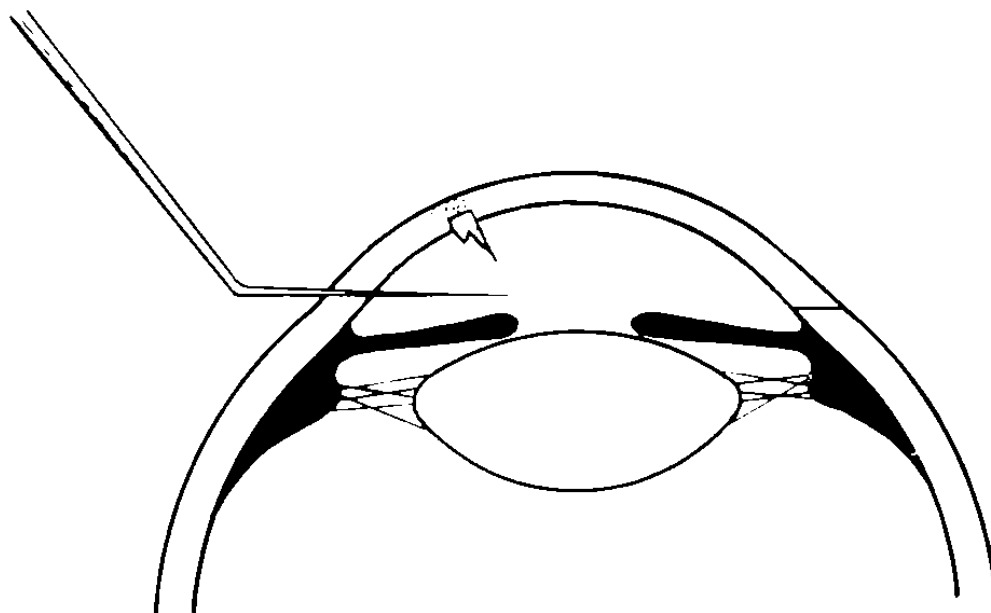


FIGURA 6

*Técnica quirúrgica: incisión valvular con queratomo lanceolar. Obsérrese la disposición del CEIO.*

MICROCIRUGIA EN LOS TRAUMATISMOS DEL SEGMENTO ANTERIOR DEL OJO

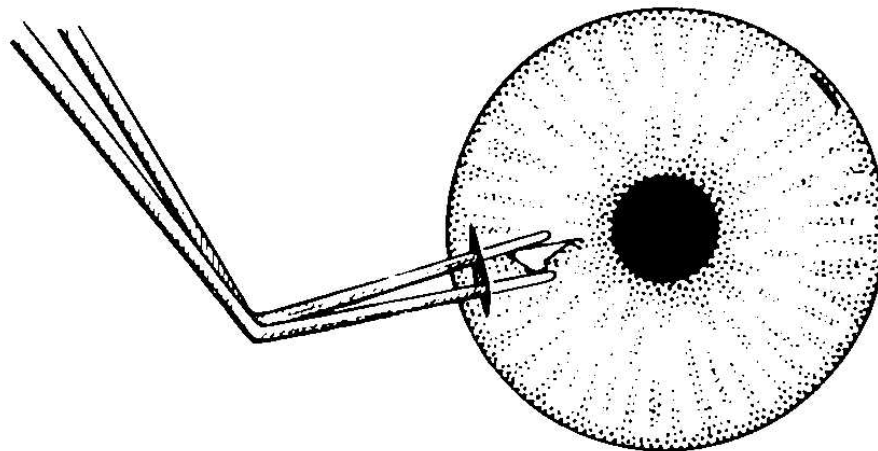


FIGURA 7

*Técnica quirúrgica: extracción del CEIO con pinza de v. Mandack.*

*Resultado:*

(Figs. 8A y B).

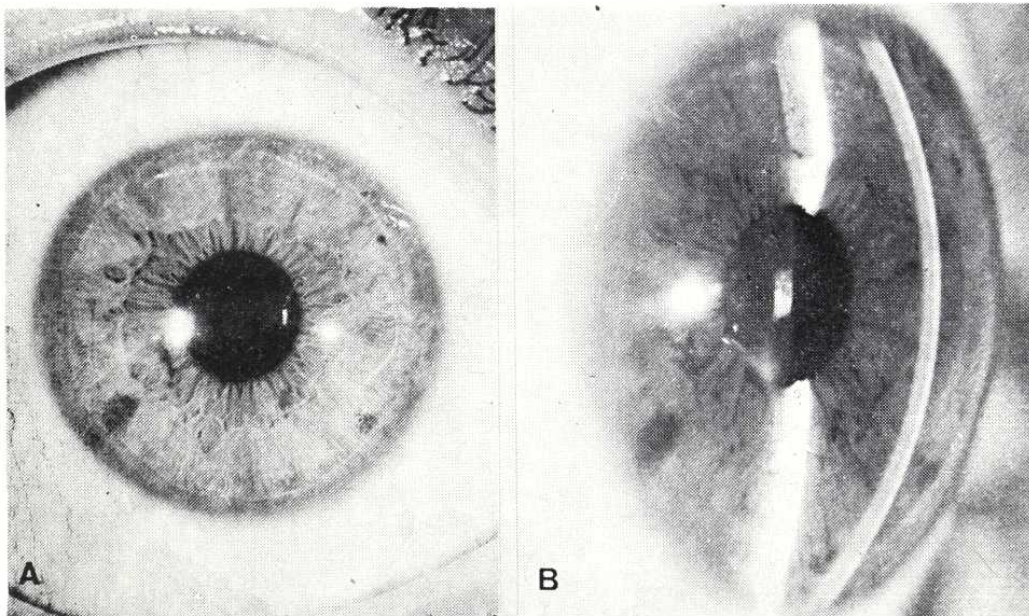


FIGURA 8

*Resultado: restitución ad integrum. Se aprecia, (B) el leucoma residual contrastado con la pupila, que en realidad (A) no afecta el área visual.*

Mínimo leucoma residual paracentral, en el lugar de entrada del CEIO.  
Visión = 1, N° 1. (Control 10 meses).



CASO Nº 3

*Filiación:*

P.C.R., varón, 20 años, tractorista.

*Antecedente:*

12 horas antes, alcanzado en O.D. por un fragmento de cable de acero, mientras se hallaba cosechando.

*Examen funcional:*

D.V. = 0,1      Nº 0/ + 4 = Nº 5

I.V. = 0,95    Nº 1

Metamorfopsia, no existe. (A.O).

*Biomicroscopia:*

O.I.: Sano. (Fig. 9).

O.I.: Sano.

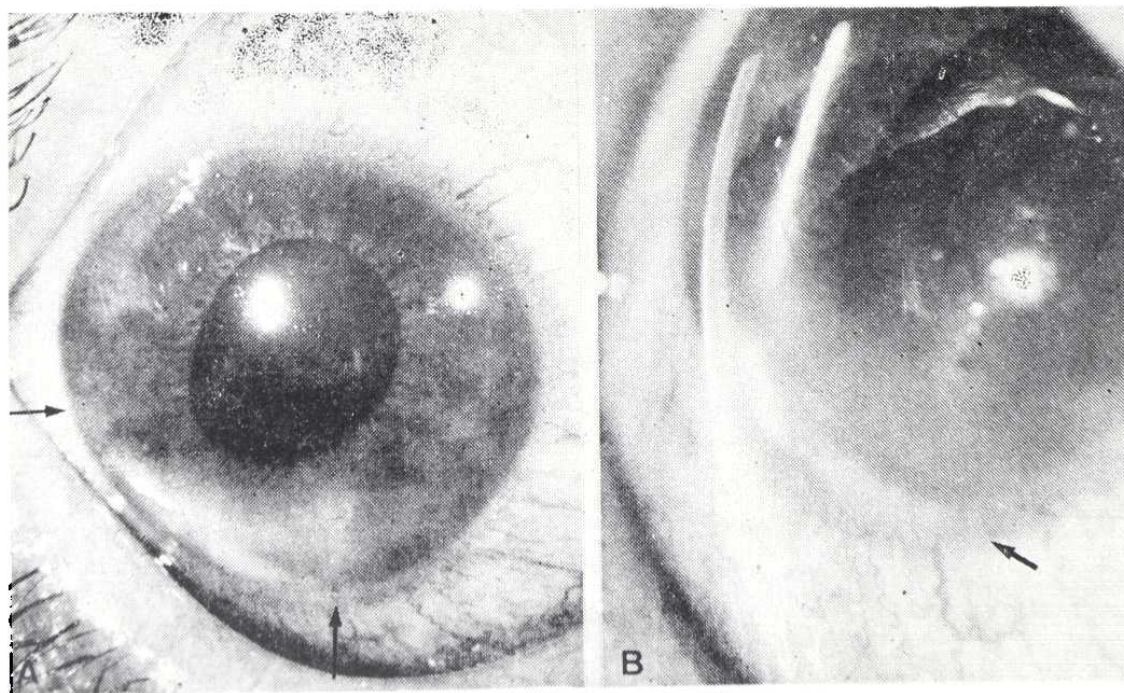


FIGURA 9

*Cuerpo extraño metálico de 0,5 x 6,5 mm se extiende entre ambas flechas enclavado en iris y ángulo camerular. Puerta de entrada excéntrica a las 5 h. Edema corneal.*

## MICROCIRUGIA EN LOS TRAUMATISMOS DEL SEGMENTO ANTERIOR DEL OJO

O.D.: C.A. amplia, cristalino transparente. Pupila de 6 mm. (Atropinizada). Tyndal +. Herida corneal coaptada, hacia las 5 h., con edema a su alrededor. Hiperemia conjuntival. Cuerpo extraño metálico, de 0,5 x 6,5 mm, depositado sobre el ángulo inferior (desde 6 a 9 h.), enclavado sobre el iris, y parcialmente recubierto por depósitos blanquecinos. (Fig. 9).

### *Exploraciones complementarias:*

Se practicaron oftalmoscopia y radiografía/Comberg, para descartar la presencia de otros CEIO. T.G. 16 mmHg. (A.O.). Fondos sanos. (Fig. 10).

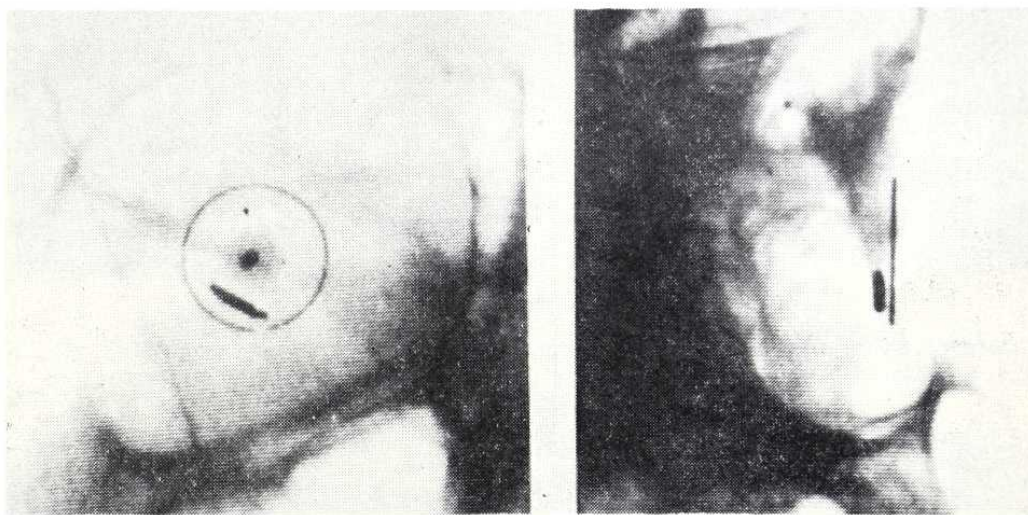


FIGURA 10

*Radiografías con anillo de referencia según método de Comberg; se confirma el diagnóstico y se excluyen otros CEIO.*

### *Diagnóstico:*

**CEIO METALICO ENCLAVADO EN IRIS Y ANGULO CAMERULAR.**

### *Tratamiento:*

Extracción CEIO mediante imán de mano. O.D.

### *Resultado:*

Durante su extracción, el CEIO que era de aristas muy cortantes y tenía cierta forma de S itálica, rasga la cristaloides anterior y el esfínter iridiano a las 7 h. A los 5 días se ha formado completamente una catarata traumática intumesciente (Fig. 11), que es tratada por aspiración, lográndose finalmente una visión D. V. = 1 N° 1, con corrección de su afaquia monocular mediante lente de contacto. (Fig. 12).



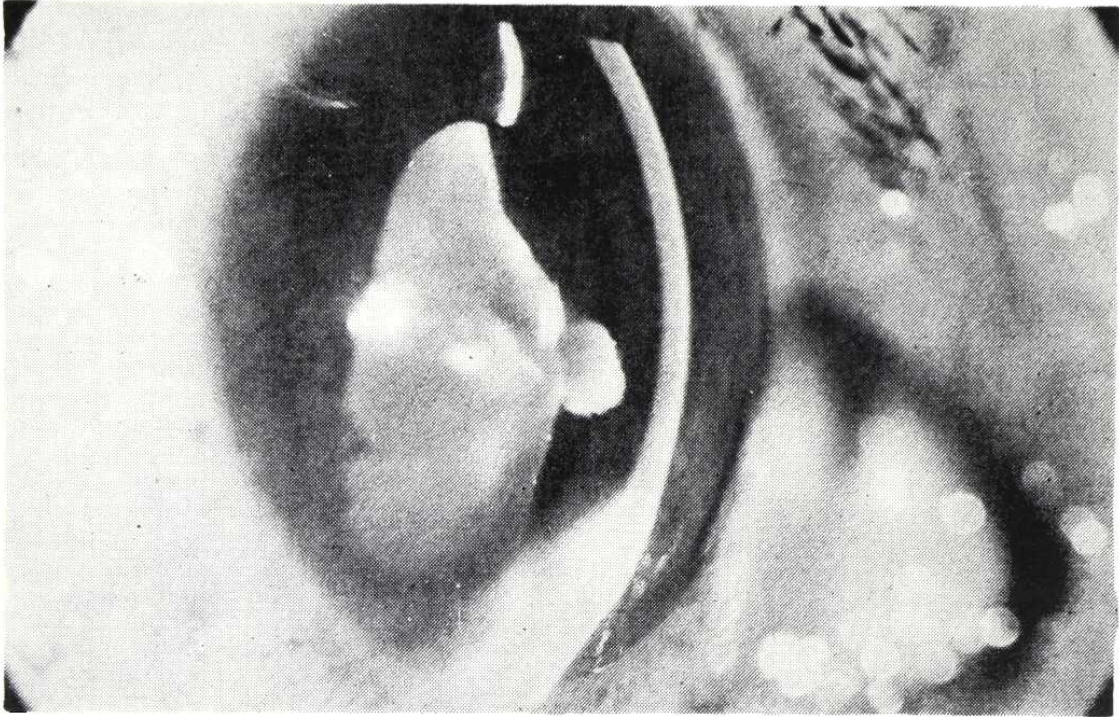


FIGURA 11

*Catarata traumática, complicación surgida durante la extracción del CEIO. Obsérvese la intumescencia de las masas y cómo éstas no llegan a contactar con el endotelio corneal.*

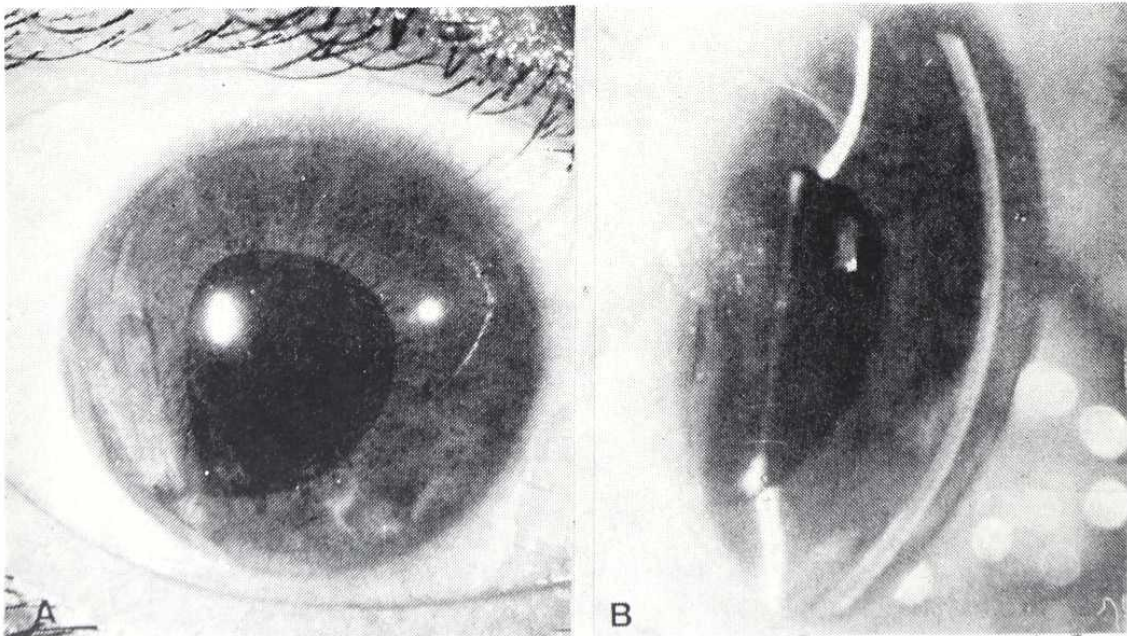


FIGURA 12

*Resultado tra. la aspiración de la catarata: pequeño leucoma corneal excéntrico residual, a las 5 h., y pequeños restos de masas fuera del área óptica. Pupila ligeramente desviada hacia las 7 h. (A). Persistencia de la capsula posterior, transparente (B).*



## MICROCIRUGIA EN LOS TRAUMATISMOS DEL SEGMENTO ANTERIOR DEL OJO

### *Control:*

Quedan además un pequeño luecoma corneal paracentral a nivel del punto de entrada, y una pupila algo excéntrica hacia las 7 h. (Control 6 meses).

### CASO Nº 4

#### *Filiación:*

J.I.C.d.l.M., varón, 10 años, escolar.

#### *Antecedente:*

4 días antes, se punciona O.D., jugando con una aguja de hacer medias.

#### *Examen funcional:*

D.V. = Movimiento de la mano (dudoso). Buena percepción y mala la localización (lado nasal), luminosas.

I.V. = 0,9 + 0,5 = 0,95 Nº 1

#### *Biomicroscopia:*

O.I.: Sano.

O.D.: Herida punzante corneal axial, en área óptica. Catarata traumática, con *gran intumescencia*, que llena toda la cámara anterior. (Fig. 13). Periferias camerulares amplias. Tensión digital normal.

#### *Diagnóstico:*

CATARATA TRAUMATICA CONSECUENTE A PUNCION AXIL.

#### *Tratamiento:*

Indicado especialmente para evitar glaucoma secundario a la gran intumescencia de masas. Aspiración de catarata, O.D.

#### *Resultado:*

A los 6 meses se logró D.V. = 0,9 Nº 1, con corrección de su afaquia monocular mediante lente de contacto (Fig. 14). Dos años después, se opacifica la cápsula posterior y es intervenido de capsulotomía vertical e iridotomía óptica a las 6 h., recuperando el citado resultado visual. T.G. = 14 mmHg. (A.O.).

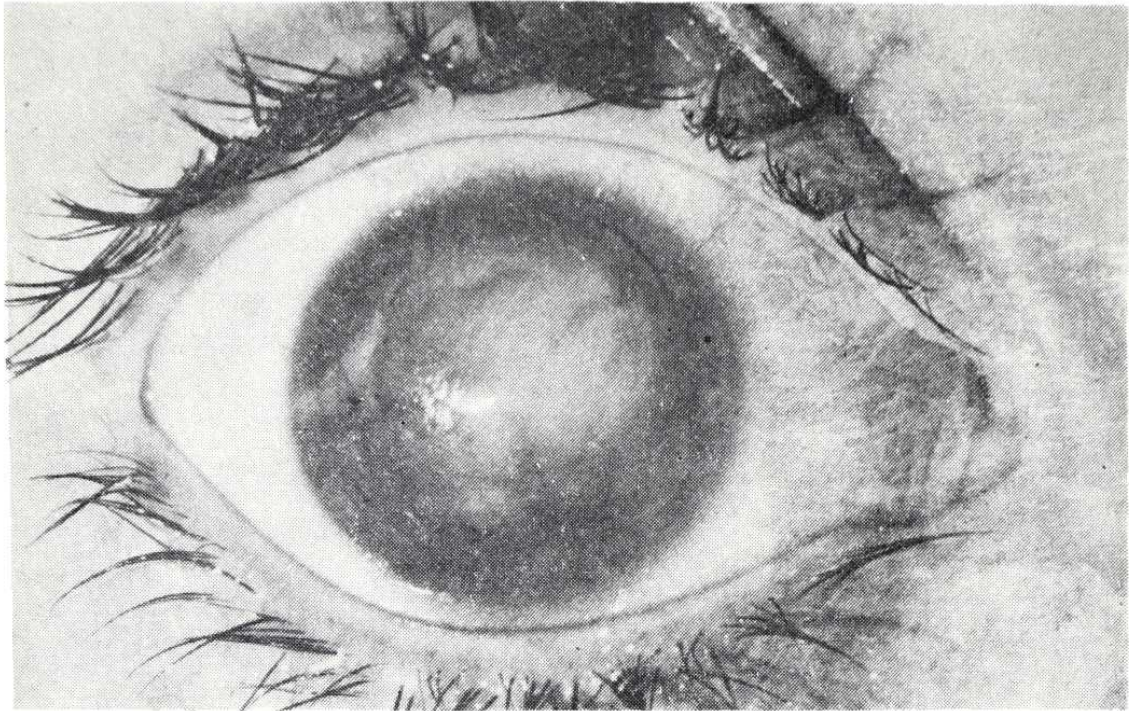


FIGURA 13

*Catarata traumática con gran intumescencia de masas. Obsérvese la cicatriz corneal de la puerta de entrada, central, algo hacia las 9 h.*

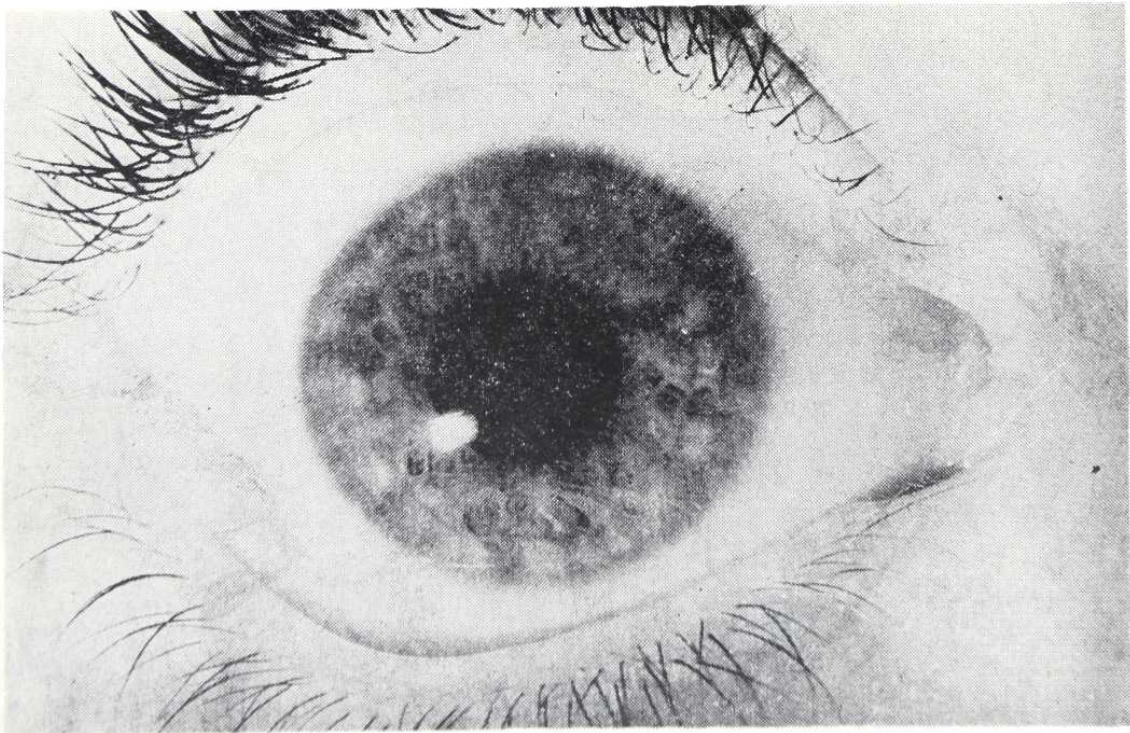


FIGURA 14

*Resultado postoperatorio: pupila redonda, con mínimos restos de masas perifericos y leucoma corneal residual puntiforme.*



CASO Nº 5

*Filiación:*

M.E.P.R., hembra, 18 años, estudiante.

*Antecedente:*

10 meses antes, trabajando en un laboratorio, le estalla un matraz en que preparaba una mezcla de cloratos potásico y magnésico. Es intervenida de urgencia en su país de origen y remitida con el diagnóstico de "Catarata membranosa" y "Cuerpo extraño subconjuntival", O.D. El O.I. se halla en *Petisis bulbi* y es enucleado.

*Examen funcional:*

D.V. = 0,004      12      0,008      Nº 0. Buena percepción y localización luminosas.

I. V. = 0.

*Biomicroscopia:*

Córnea brillante excepto cuadrante superointerno, donde se aprecia una gran sinequia anterior y un leucoma adherente. (Fig. 15). T. G. 10

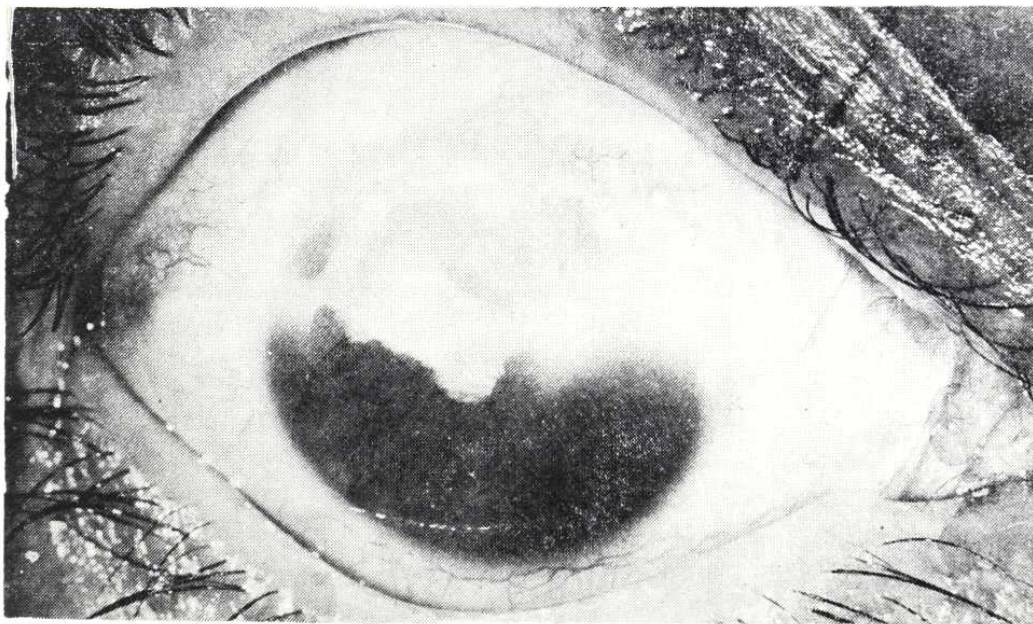


FIGURA 15

*Traumatismo por estallido de matraz. Hemirresección iridiana. Organización blanquecina superior, catalogada de "Catarata membranosa". Obsérvense las áreas grisáceas en su centro y a las 10 h.*

mmHg. Cámara de amplitud mediana (en el centro). Iridectomía en sector de 170° (hemirresección superior). La mitad superior, en el mismo plano del iris, se ve ocupada por una organización blanquecina (posibles restos cataratosos, más vítreo, más membranas inflamatorias), vascularizada. Su plano más anterior se halla incompleto o "perforado", en un área central y también hacia la periferia (10 h.), mostrando la hendidura un espacio ópticamente vacío y unos reflejos anómalos. (Fig. 16). A través de la "perforación", se aprecian membranas en un plano más posterior.

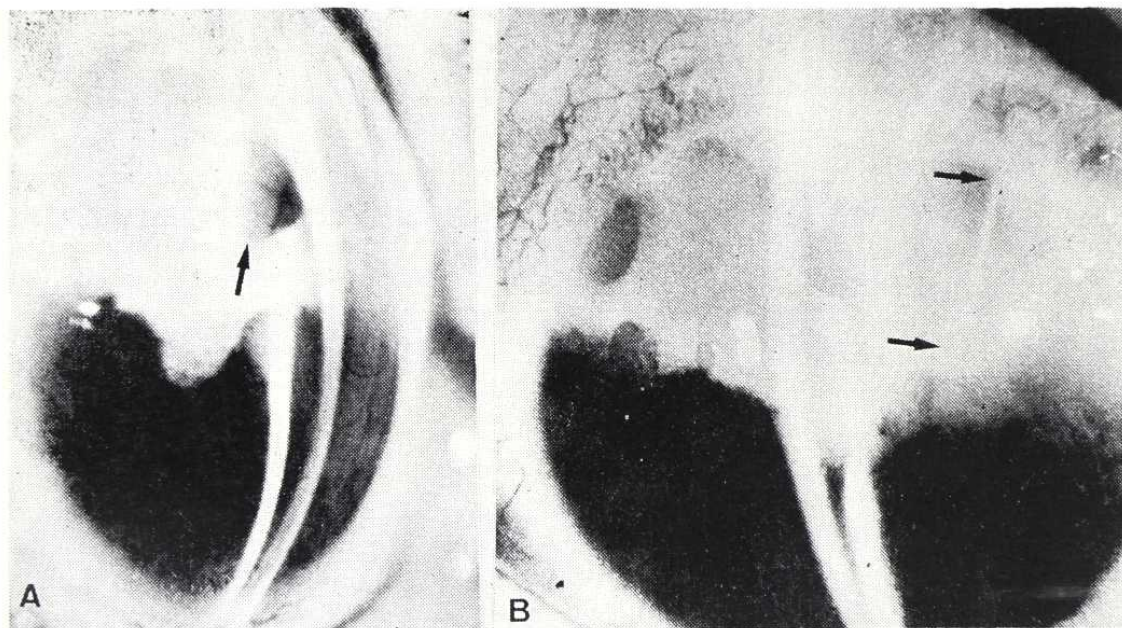


FIGURA 16

*El mismo caso, con hendidura: cámara estrecha pero conservada, sinequia anterior que provoca leucoma adherente de 1 a 3 h. A nivel central en las masas blanquecinas se aprecia un espacio ópticamente vacío (A, flecha) (se repite en B), a través del cual se aprecian otras membranas en un plano más profundo, vascularizadas. Aparece una serie de reflejos "anómalos", de la hendidura (B, flechas). Se trata del borde de un gran cuerpo extraño de cristal, triangular, que prácticamente tabicaba todo el segmento anterior.*

*Exploraciones complementarias:*

Ante la sospecha de CEIO cristalino se practica ecografía, con el dictamen "Polo posterior normal, gruesa organización retroirídea, de espesor superior al de un cristalino normal". La gonioscopia revela un ángulo amplio (excepto el área sinequiada), sin CEIO a su nivel.

*Diagnóstico:*

Viene dado por un estudio exhaustivo a la lámpara de hendidura. Mediante la iluminación del área de los "reflejos anómalos", (Fig. 16B), apa-



## MICROCIRUGIA EN LOS TRAUMATISMOS DEL SEGMENTO ANTERIOR DEL OJO

rece un efecto de "Transiluminación", a nivel del "Cuerpo extraño subconjuntival", situado hacia las 9-10 h., unos 2 mm por fuera del limbo. Al invertir la iluminación, la luz aparece en forma de una banda que atraviesa oblicuamente la "organización" de las 2 a las 6 h. *Entre los dos extremos que se transiluminan reciprocamente, debe haber forzosamente una continuidad material y conductora de la luz.*

No se trata pues, de un c.e. subconjuntival, sino de la extremidad *transescleral* de UN GRAN CUERPO EXTRAÑO DE CRISTAL, DE FORMA TRIANGULAR, QUE TABICA LOS 2/3 SUPERIORES, ENTRE LAS CAMARAS ANTERIOR Y VITREA, con base interna (1,30-5,30 h.) y vértice externo, algo irregular, que asoma al espacio subconjuntival (9-10 h.). Se halla todo él envuelto por los restos de catarata y membranas antes descritas, por delante y por detrás. Su espesor explica la imagen de "Espacio ópticamente vacío".

### *Tratamiento:*

Extracción de CEIO de vidrio. Resección de membranas y restos capsulares. (Figs. 24 a 27).

### *Resultado:*

Se logró la extracción del CEIO. (Fig. 17), reformatión de una pupila amplia, y una cámara profunda (mitad inferior). Quedó un leucoma corneal




FIGURA 17

*El cuerpo extraño, tras su extracción. Remárquese sus considerables dimensiones.*

en el área superointerna, restos membranosos en cincha, y durante algunas semanas persistieron sobre el vítreo ciertos restos hemáticos. (Fig. 18).

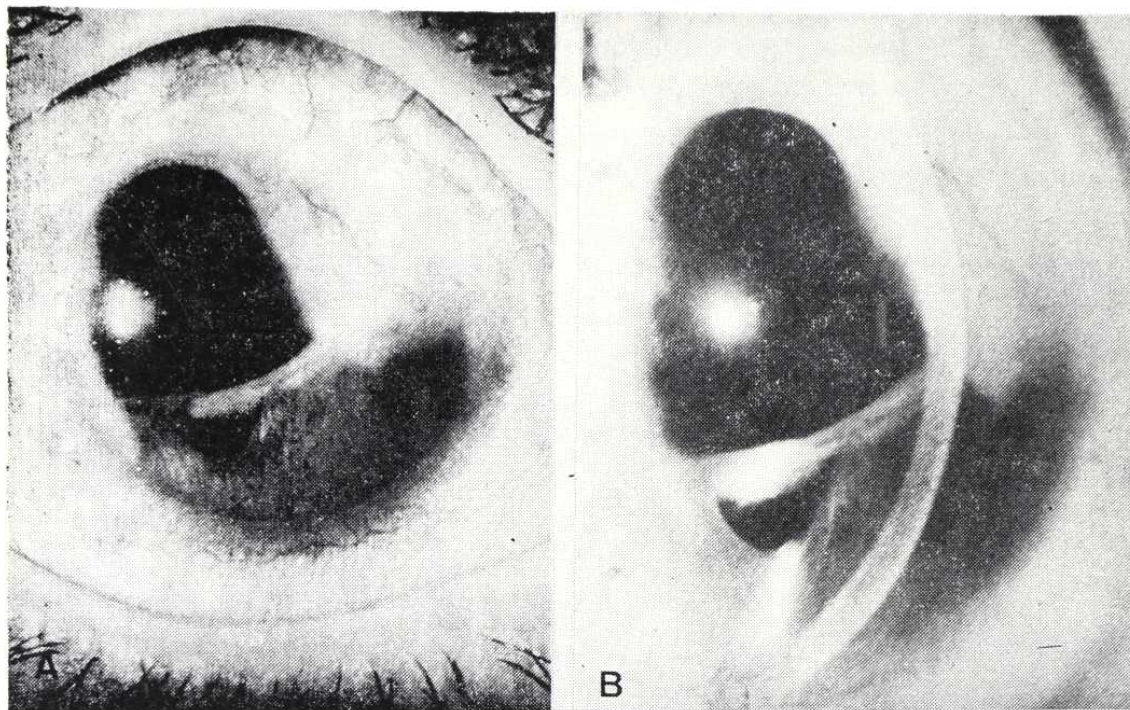


FIGURA 18

*Resultado un año después de la intervención.*

Pudo comprobarse el buen estado del polo posterior, y la paciente logró una visión de 0,3 N<sup>o</sup> 3, con corrección, aunque a los 6 meses presentó un glaucoma secundario por goniosinequias, actualmente en tratamiento.

#### CASO N<sup>o</sup> 6

##### *Filiación:*

M.B.G.: varón, 18 años, campesino.

##### *Antecedente:*

Accidente sufrido durante la quema de unas basuras que incluían envases de aerosoles de insecticida, y que estallaban al calor; uno de ellos alcanzó en la cara (a unos 40 m), a este paciente, produciéndole una severa contusión en la región infraorbitaria derecha, con gran hematoma orbitario, hemorragia intraocular, especialmente en área macular, importante edema retiniano, e IRIDODIALISIS TRAUMÁTICA, de 6 a 9 h. Fue asistido de urgencia, pero no pudo evitarse la corio-retinopatía traumática, con lesión macular residual.



## MICROCIRUGIA EN LOS TRAUMATISMOS DEL SEGMENTO ANTERIOR DEL OJO

### Examen funcional:

INICIAL: D.V. 0.004 A los D.V. 0.04 90° 2.50 0.08 2 N° 1  
I.V. 0.95 3 meses: I.V. 0.95 0° 0.25 1 N° 1  
O.D.: Metamorfopsia y escotoma central.

### Indicación quirúrgica:

A los 7 meses del accidente acude a control. Presenta intenso deslumbramiento y fotofobia, consecuencia de la luz que penetraba por la iridodiálisis. Mediante el examen biomicroscópico (Fig. 19), y gonioscópico (Fig. 20), se comprueba cómo al contraerse la pupila se dilata la "pupila" accesoria, que constituye la iridodiálisis, lo que impide la regulación del flujo lumínico.

Por transiluminación a través de la pupila y con la luz reflejada por la retina obtenemos una imagen del ecuador cristaliniano (Fig. 21), y de la zónula y procesos ciliares. Más aún, mediante iluminación con la hendidura a través de la iridodiálisis, se pudo fotografiar la papila.

En este caso, a pesar de tratarse de un ojo no recuperable para una buena agudeza visual (*cuantitativamente*: visión inferior a 0,1), si conser-

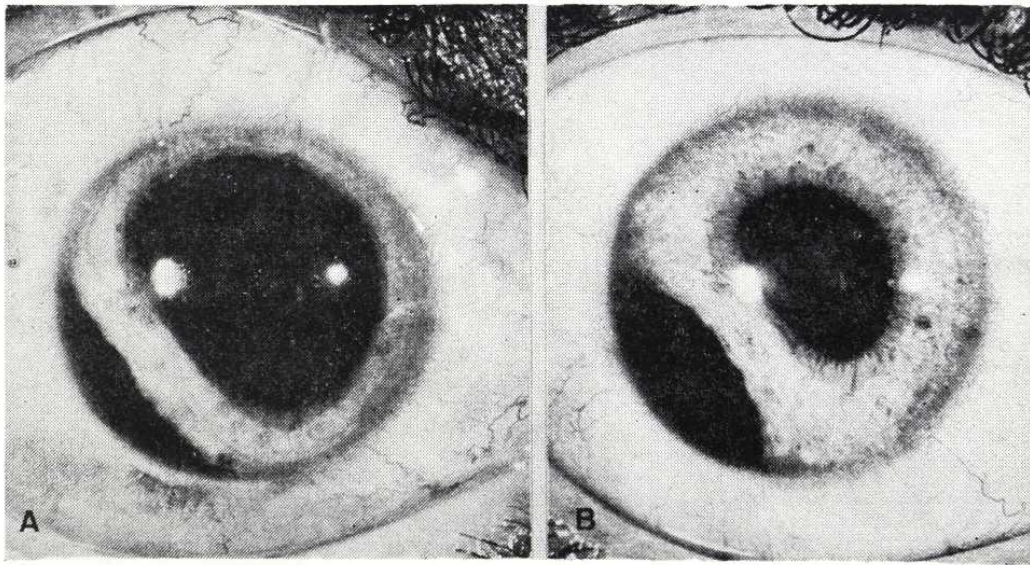


FIGURA 19

*Iridodiálisis traumática. Obsérvese cómo al contraerse la pupila se dilata la iridodiálisis.*



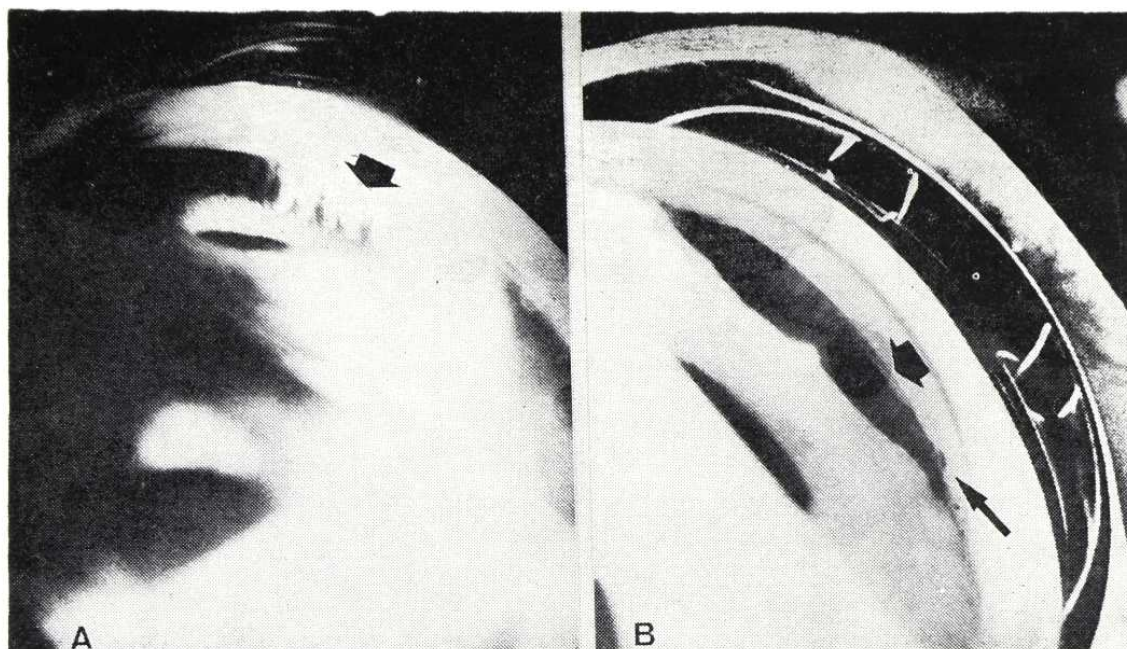


FIGURA 20

*La gonioscopia comprueba, además de la iridodiálisis, la presencia de una pequeña ciclodíálisis hacia las 7 h. (Flechas gruesas en A y B), así como alguna sinequia goniociliar a las 6 h. (Flecha fina, en B). En (A), se distinguen filamentos zonulares.*

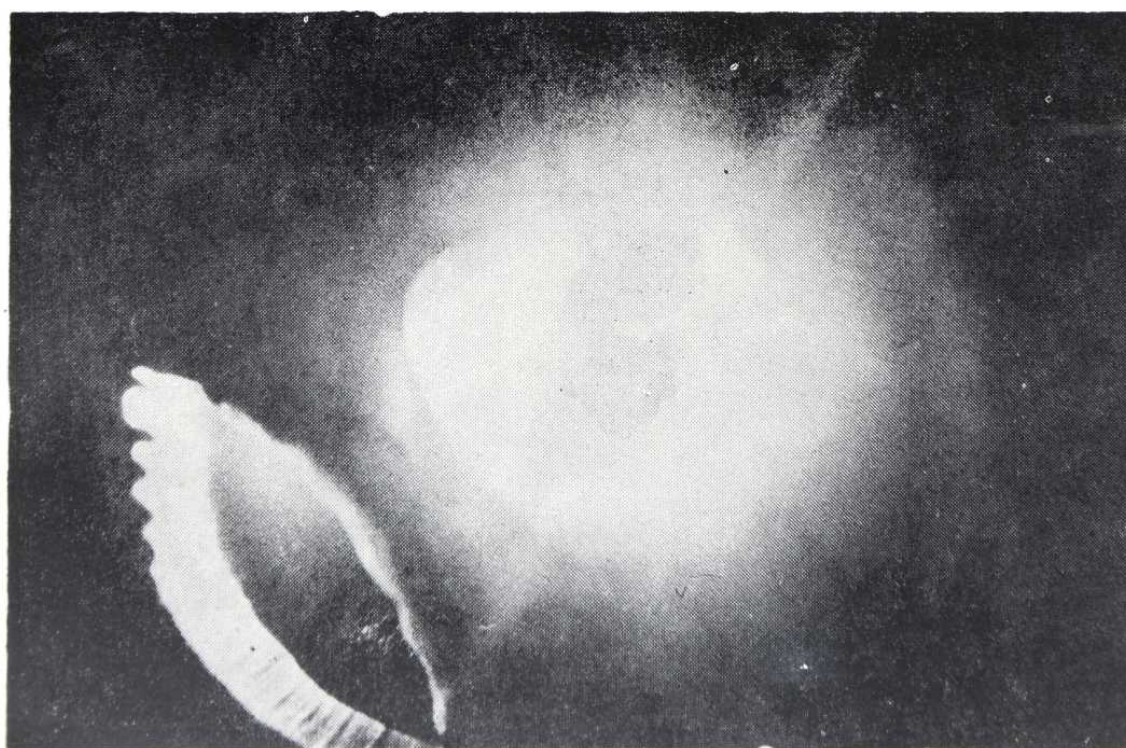


FIGURA 21

*Por transmisión a través de la pupila se obtiene esta imagen del cristalino, cónula y procesos ciliares, rímbles a través de la iridodiálisis.*



## MICROCIRUGIA EN LOS TRAUMATISMOS DEL SEGMENTO ANTERIOR DEL OJO

vaba un buen campo visual periférico, *cualitativamente* muy útil, sobre todo para una vida al aire libre. El gran deslumbramiento a través de la iridodialis impedia el aprovechamiento de esta capacidad visual residual del O.D., pues obligaba al paciente a mantenerlo permanentemente cerrado durante su trabajo en el campo, que se veía así severamente trastornado. Ello indicó una intervención reparadora, a pesar de las lesiones maculares irreversibles.

### *Diagnóstico:*

IRIDODIALISIS Y CORIO-RETINOPATIA TRAUMATICAS.

### *Tratamiento:*

Iridopexia mediante 3 puntos de Perlon 10/0.

### *Resultado:*

Se logra la reconstrucción del diafragma iridiano, con buena reacción fotomotora y pupila prácticamente redonda, ligeramente desviada hacia las 7.30 h., donde probablemente existía previamente cierto grado de abarquillamiento iridiano. (Fig. 22).

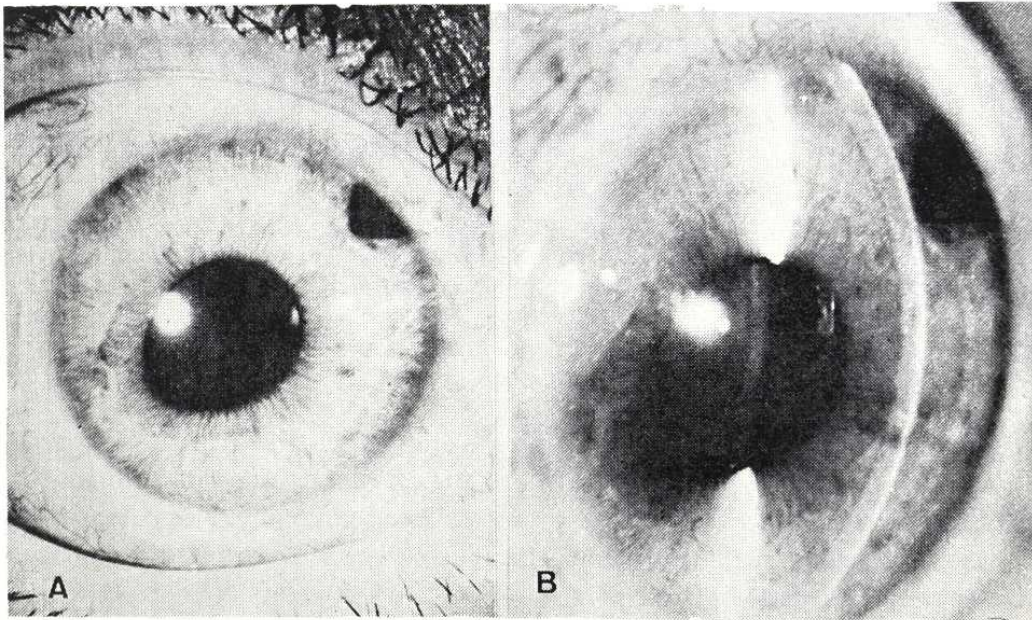


FIGURA 22

*Resultado tras la iridopexia. Pupila prácticamente redonda, algo ovalada hacia el cuadrante previamente ocupado por la iridodialis, iridectomía periférica, cristalino transparente.*

Por gonioscopia (Fig. 23), se observa la raíz del iris perfectamente suturada a la zona del espolón escleral, alguna goniosinequia y alguna entreabertura que actuará como iridotomía periférica muy basal, que colaborará con la iridectomía periférica practicada a las 2 h. En ningún momento se registraron alteraciones tensionales. Control de 40 meses.

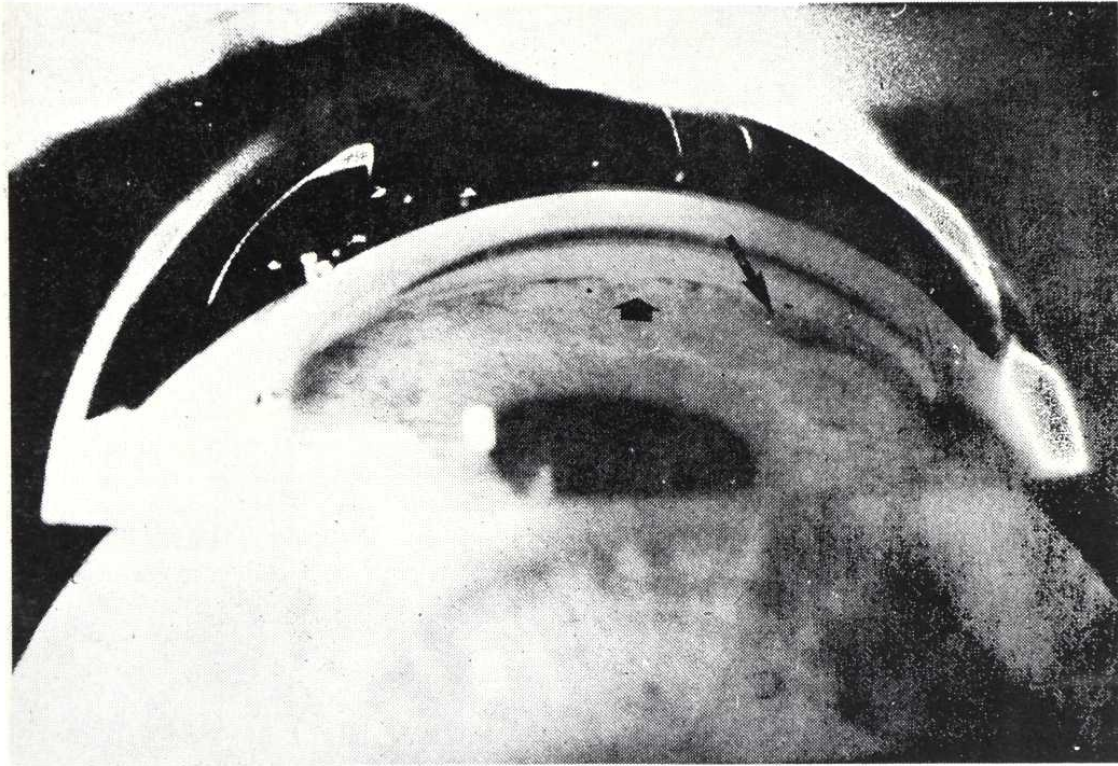


FIGURA 23

*Resultado: gonioscopia: se ha logrado la reinserción del iris en el ángulo; las flechas señalan una pequeña goniosinequia (flecha gruesa) y una zona de ligera dehiscencia que actúa como iridotomía muy basal. (Flecha fina).*

#### TECNICA QUIRURGICA:

En cada caso se planeó la estrategia quirúrgica, de forma independizada, al término de las exploraciones. La anestesia fue de tipo general profunda en todos los casos. Cada uno de ellos condicionó sensibles diferencias de técnica, por sus características específicas. Podemos, sin embargo, distinguir dos grandes grupos:

El primero incluye extracciones de cuerpos extraños intracamerulares (CASOS 1, 2 y 3), o de cataratas traumáticas intumescientes (CASO 4) — la catarata también constituye, de hecho, un "cuerpo que debe ser extraído" —.



## MICROCIRUGIA EN LOS TRAUMATISMOS DEL SEGMENTO ANTERIOR DEL OJO

mediante operaciones relativamente más sencillas (duración 15-30 min.), que no precisan maniobras reconstructivas complejas. (PREDOMINIO EXTRACCION).

El segundo comprende aquellos casos en que la gravedad de la desestructuración anatómica —con o sin CEIO—, exige intervenciones de mayor complejidad técnica (duración 60-90 min.), para lograr una correcta reconstrucción. (CASOS 5 y 6). (PREDOMINIO RECONSTRUCCION).

### CASO 1: EXTRACCION DE CEIO MAGNETICO INTRACAMERULAR O.I.

Paracentesis a la 1 h.

Incisión *valvulada* a las 8-8.30 h. entre cuyos labios se aplica el borne del *imán permanente de mano*.

El CEIO se moviliza y libera de su adherencia con el iris; es atraído por el imán y sale con facilidad.

Lavado/legrado del lecho iridiano donde se hallaba depositado el CEIO, mediante humor acuoso artificial y espátula, para eliminar restos de óxido y precipitados blanquecinos.

Reforma de la cámara con H.A.A., a través de la paracentesis.

### CASO 2: EXTRACCION DE CEIO NO MAGNETICO (VIDRIO) INTRACAMERULAR (O.D.)

Paracentesis a las 2 h. (Fig. 6).

Incisión *valvulada* a las 7 h., a través de la cual se hace presa en el SEIO con la pinza de von Mandack.

El CEIO se moviliza de su enclavamiento en capas profundas de la córnea (Fig. 7), pero la presa es insuficiente —consecuencia de una incisión algo estrecha— y debe ser repetida para lograr la extracción. El CEIO tiende a engancharse en el labio posterior de la incisión y se hace preciso ladearlo.

Reforma de la C.A. con H.A.A., por la paracentesis. Se deja de grado IV.

### CASO 3: EXTRACCION DE CEIO MAGNETICO INTRACAMERULAR O.D.

Paracentesis a las 2 h.

**RAFAEL I. BARRAQUER - JOAQUIN BARRAQUER**

Se moviliza el CEIO de su enclavamiento en iris y ángulo camerular inferior, mediante el imán de mano.

Incisión valvulada de 7 a 9 h. para la extracción.

Inyección de Acetilcolina para lograr máxima miosis.

Introducción de la prolongación espatular del imán por la incisión. El CEIO se adhiere a ella por un extremo, pero la cámara se vacía y queda depositado sobre el área pupilar. El magnetismo de la prolongación espatular es insuficiente. Aplicamos directamente el borne del imán entre los labios de la incisión y el CEIO sale fácilmente, pero a su paso, y con una arista cortante de su extremo distal al imán, rasga la cristaloides anterior y el esfínter iridiano a las 7 h.

Lavado con Penicilina y reforma de la C.A., por la paracentésis.

**CASO 4: ASPIRACION DE CATARATA TRAUMATICA  
INTUMESCENTE, O.D.**

Paracentésis a las 7 h.

Incisión valvulada a las 10 h., a través de la cual se punciona la cápsula cristaliniiana y se introduce la cánula de aspiración en el interior de la catarata.

Aspiración de las masas con cánula conectada a bomba de vacío activada por pedal, y posteriormente lavado de la C.A. Quedan algunos restos de masas, pero se prefiere no insistir (por la posibilidad de rotura en la cápsula posterior, en el mismo accidente que había causado la catarata), para evitar el paso de vítreo a C.A.

Reforma de la C.A. con aire y H.A.A. Comprobación mediante espátula de la ausencia de fibras de vítreo. Queda una burbuja de 8 mm y una pupila de 7mm, con cámara grado IV.

**CASO 5: EXTRACCION DE GRAN CEIO DE VIDRIO Y IRIDO-  
CAPSULECTOMIA/MEMBRANECTOMIA/VITRECTOMIA, O.D.**

Colgajo conjuntival fórnix de 270° (7 a 4 h.).

## MICROCIRUGIA EN LOS TRAUMATISMOS DEL SEGMENTO ANTERIOR DEL OJO

Anillo de flieringa amplio, descentrado hacia las 10 h. Anclaje 6 puntos.

Cauterización hemostática preventiva.

Incisión "ab externo", con cuchillote de diamante, de 3 a 11 h., siguiendo el limbo quirúrgico, para desviarse escleralmente a partir de las 12 h., e ir a buscar el orificio de salida de la extremidad del CEIO. (Figs. 24 y 25).

Cauterización hemostática, mediante diatermia bipolar, de los vasos del lecho de la incisión.

Disección de las capas profundas de la incisión, hasta penetrar en C.A.

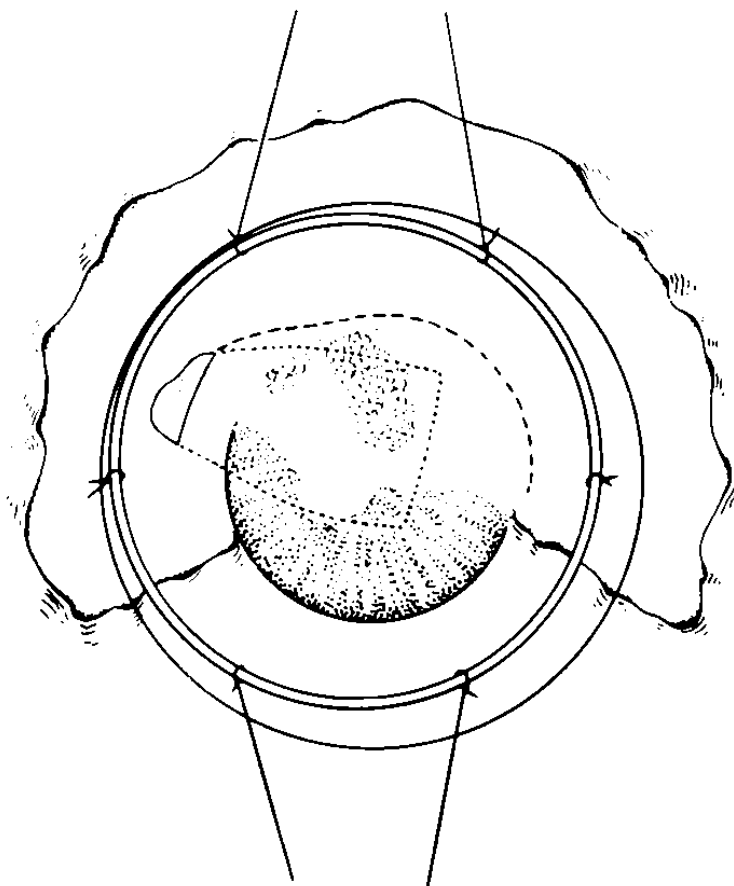


FIGURA 24

*Técnica quirúrgica: extracción de gran CEIO de cristal. Colgajo fórnix 270°; anillo flieringa; se marca la situación del CEIO y su extremidad saliente transescleral hacia las 10 h. La línea discontinua indica el curso de la incisión.*

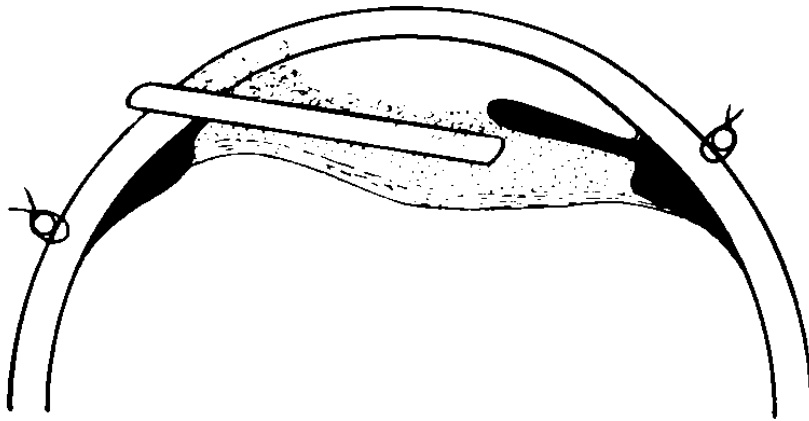


FIGURA 25

*Perfil del mismo momento quirúrgico que la figura 24. Obsérvese cómo las membranas anteriores se relacionan con córnea e iris.*

*Extracción a cielo abierto y por deslizamiento, del CEIO. Las membranas anteriores, adheridas a iris y córnea han sido levantadas junto con ésta (Fig. 26). Las posteriores, de mayor grosor, en relación a la cápsula del cristalino, se disponían por detrás y alrededor del CEIO, que al ser retirado deja en ellas su impronta o molde.*

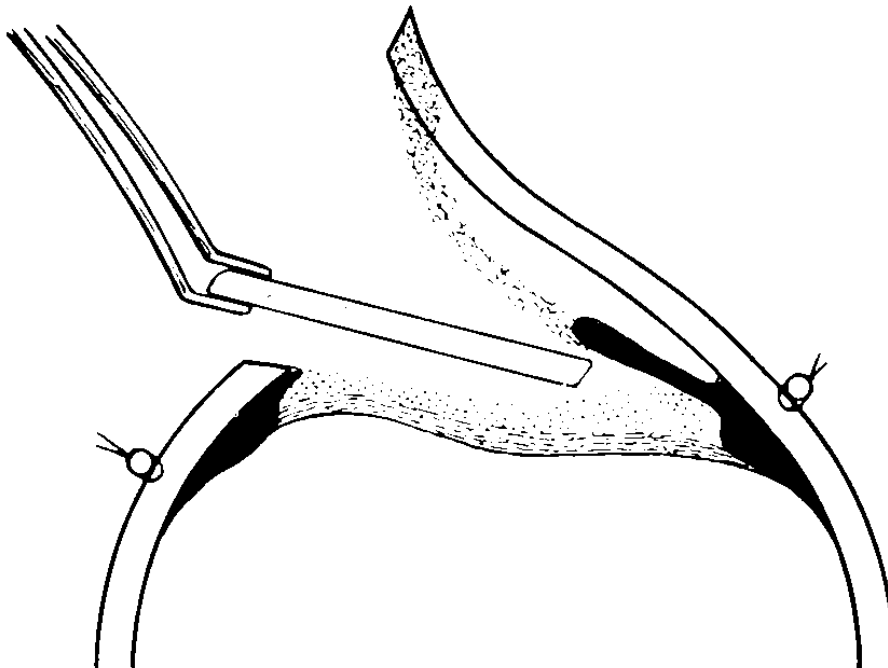


FIGURA 26

*Perfil del momento de la extracción del CEIO, que se hallaba envuelto, pero no adherido a las membranas. Véase como las anteriores son levantadas junto con el colgajo corneoescleral.*

## MICROCIRUGIA EN LOS TRAUMATISMOS DEL SEGMENTO ANTERIOR DEL OJO

Diatermocoagulación bipolar de algunos vasos de las membranas profundas.

Resección de la membrana superficial (de tipo retrocorneal).

Resección de la membrana profunda/iridocapsulectomía (Fig. 27). Iridotomía radial óptica, a las 6 h.

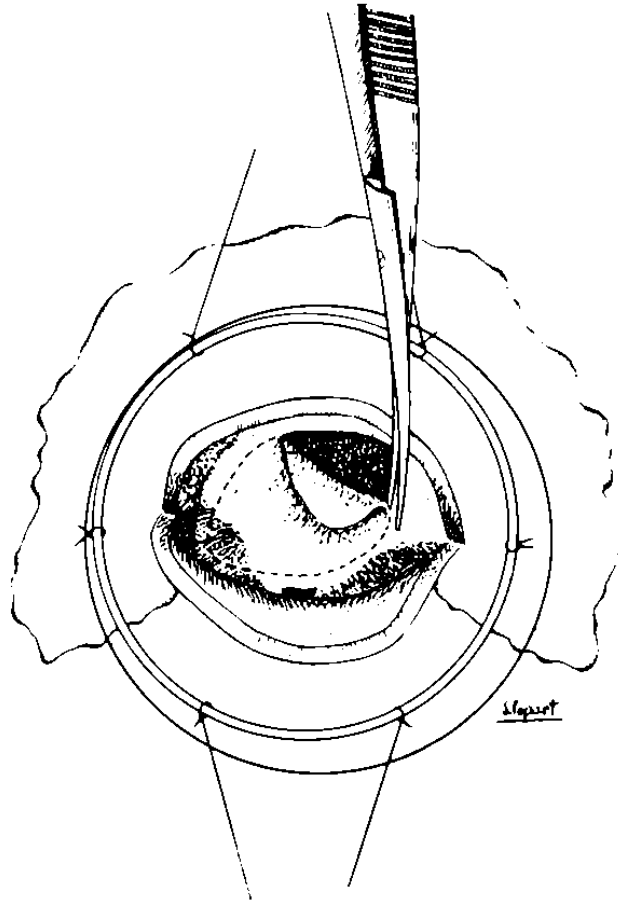


FIGURA 27

*Esquema de la resección de las membranas posteriores/capsuleotomía. Además de la tijera, se empleó el bisturí de diamante. Obsérvese cómo la línea de resección incluye una porción de tejido del iris.*

Pequeña vitrectomía anterior con esponja. Se visualiza la papila, gracias a la coaxial del microscopio.

Sutura corneoescleral con 7 puntos de seda virgen 8/0.

Sutura del colgajo conjuntival mediante 4 puntos en los extremos.

Se reforma la cámara con aire y H.A.A. Queda una burbuja de 5 mm y algunos restos hemáticos sobre el iris.

CASO 6: IRIDOPEXIA CON 3 PUNTOS DE PERLON, O.D.

Colgajo conjuntival fórnix de 180° (5 a 11 h.).

Paracentésis a las 5 y a las 11 h.

Anillo de flieringa, descentrado hacia las 8 h., anclado con 6 puntos.

Pequeño colgajo fórnix a las 2 h., e inicio incisión limbar con cuchilla, para efectuar una iridectomía periférica al final de la intervención.

Esclerotomía posterior a las 7 h., 4 mm por detrás del limbo, destinada a una eventual aspiración de humor vítreo, si se produjese prolapso del mismo a través de la zónula, en la zona de la iridodiálisis, lo que no fue necesario.

*Incisión limbar "ab externo" en 4 planos, de 11 a 5 h. Primer plano: conjuntival. Segundo: escleral radial superficial, con cuchilla. Tercero: escleral interlaminaar medio, con cuchilla. Cauterización hemostática. Incisión de las capas profundas (cuarto plano: corneoescleral radial profundo), con queratomo lanceolar y tijera de 170° (Fig. 28).*

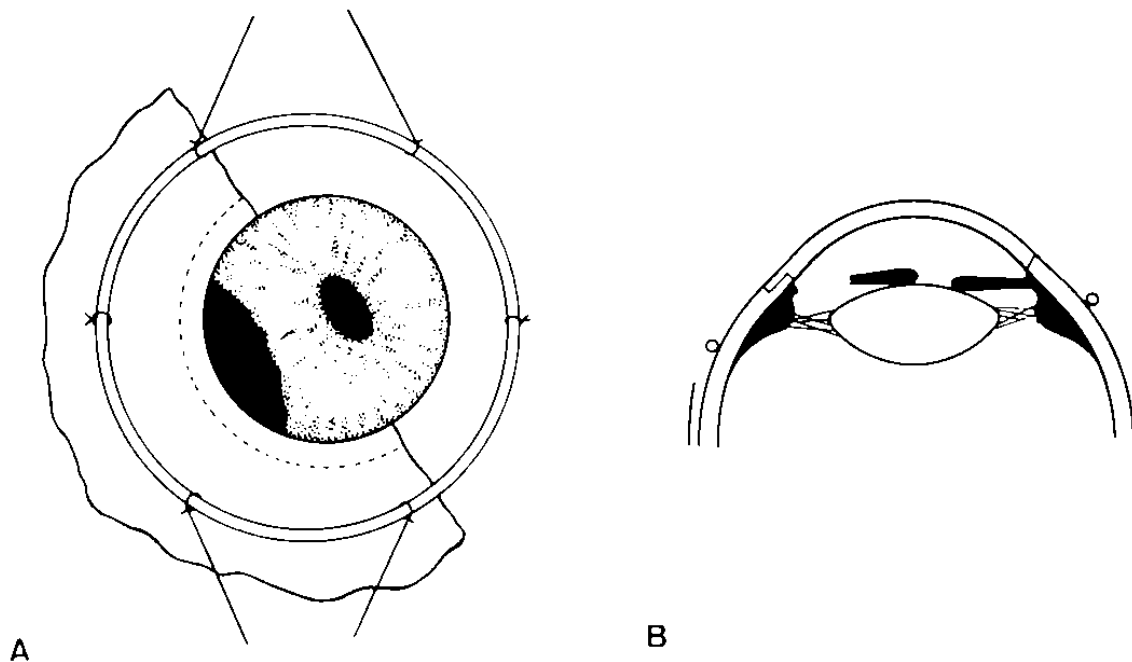


FIGURA 28

*Ciclodialisis traumática: IRIDOPEXIA. Colgajo fórnix 180°; anillo flieringa; incisión limbar en 4 planos (véase en B). En (A), la línea discontinua indica el curso del 2° plano. En (B), se aprecia además la pequeña incisión para la iridectomía periférica.*

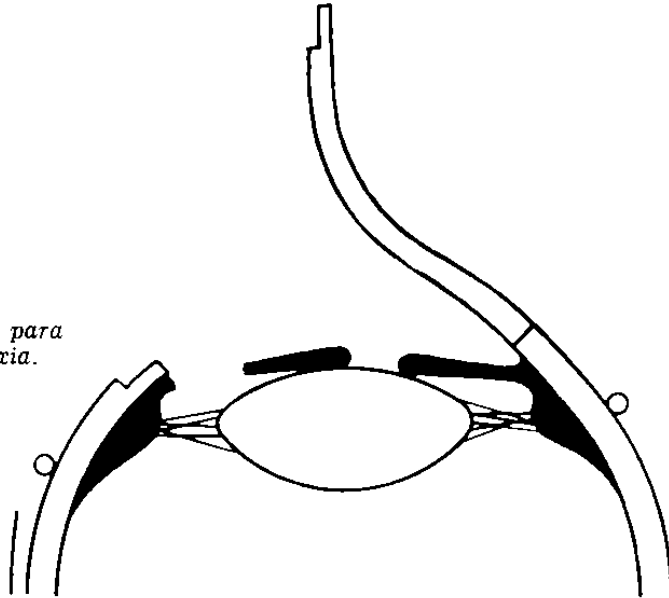


MICROCIRUGIA EN LOS TRAUMATISMOS DEL SEGMENTO ANTERIOR DEL OJO

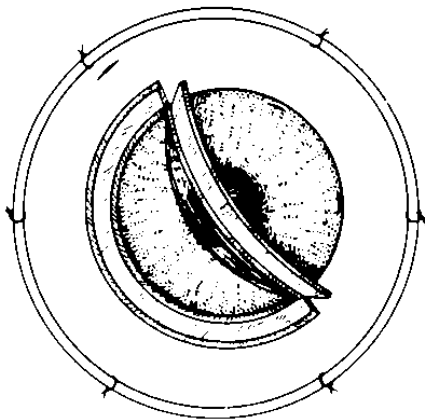
Se levanta el colgajo corneoescleral (Fig. 29), y se desplaza el iris hacia su base con el pincel.

FIGURA 29

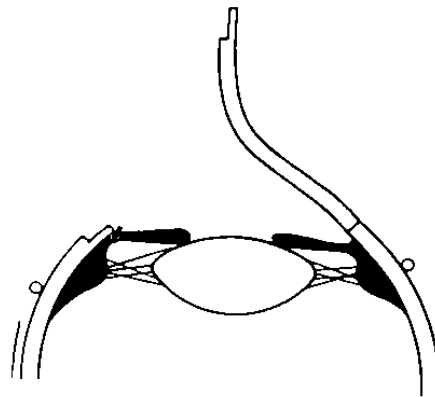
*Posición a cielo abierto, para la práctica de la iridopexia.*



Se colocan 3 puntos de sutura de Perlon 10/0, borde a borde, del iris a su raíz, y a la zona del espolón escleral. (El de las 7 h., algo más anterior). Se comprueba a cielo abierto que todo está en regla (Fig. 30).



A



B

FIGURA 30

*Posición a cielo abierto, tras la iridopexia con 3 puntos de Perlon 10/0. Obsérvese, en (A), el aspecto de la incisión en 4 planos y el detalle de las paracentésis y la esclerotomía posterior.*

Sutura de la incisión corneoescleral con 9 puntos de seda virgen. (Fig. 31).

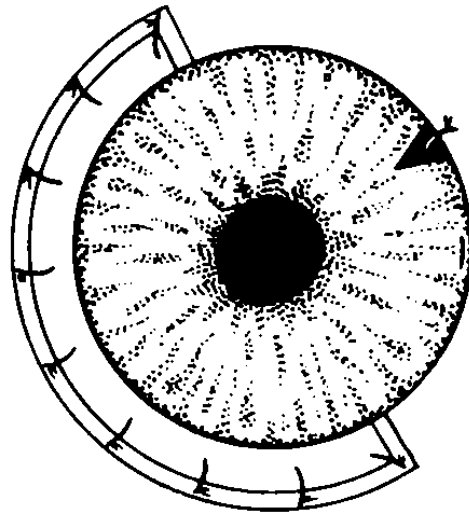


FIGURA 31

*Se ha practicado la iridectomía periférica hacia las 2 h. Sutura del colgajo corneoescleral con 9 puntos de seda virgen 8/0.*

Se completa la incisión de la 2 h. Iridectomía periférica. 1 punto.

Sutura del colgajo conjuntival con 4 puntos en los extremos, logrando un buen recubrimiento de todas las incisiones. (Fig. 32).



A

B

FIGURA 32

*Resultado: sutura del colgajo conjuntival, con 4 puntos en los extremos, dejando enterrada la sutura corneoescleral, y más profunda todavía (B), la sutura de la iridopexia. Un punto en la incisión para la iridectomía periférica.*

## MICROCIRUGIA EN LOS TRAUMATISMOS DEL SEGMENTO ANTERIOR DEL OJO

Aire diagnóstico. Todo en regla. Se retira el aire y se añade H.A.A., dejando la cámara grado III. Atropina.

### DISCUSION

El microscopio quirúrgico ha abierto el atractivo camino de las micro-técnicas: cirugía refractiva de la córnea, trabeculotomía "ab externo", goniotomía, cirugía reparadora del iris...

No menos importantes, si bien más discretas, son las mejoras generales de técnica que conlleva la microcirugía, que también se aplican sobre las operaciones clásicas, con *resultados anatómica y funcionalmente más correctos*, dadas las siguientes premisas, que en este caso vienen encadenadas:

- 1º) Máxima precisión en las maniobras (corte/disección/sutura).
- 2º) Mínimo trauma quirúrgico.
- 3º) Mínima distorsión de los tejidos.
- 4º) Óptima reconstrucción estructural.
- 5º) Mínima reacción inflamatoria postquirúrgica.
- 6º) Mínimo astigmatismo postoperatorio y
- 7º) MEJOR PRONOSTICO VISUAL.

Si estas ventajas son evidentes en cirugía programada, en pacientes formal y sistemáticamente estudiados con antelación, su importancia quedará multiplicada en los casos de traumatismos oculares, que casi siempre requieren atención urgente, e incluso cirugía inmediata. Además, se asocian a dificultades exploratorias, tanto por la pérdida de la estructura anatómica normal de los tejidos afectados, con hemorragias, edema, dislaceración tisular, interposición de cuerpos extraños, como por la singularidad de cada caso, que puede presentar patrones muy diversos, en combinaciones casi ilimitadas. A pesar de ello nos es muy útil un intento clasificador, siempre que seamos conscientes de las *limitaciones* de este método. El que se expone a continuación se basa en algunos sencillos criterios —etiológicos, anatómicos— que se reflejan en la práctica en determinadas conductas exploratorias o terapéuticas:

## CLASIFICACION DE LOS TRAUMATISMOS OCULARES

1. Según la región afectada:
  - 1.1. Globo ocular:
    - 1.1.1. Segmento anterior.
    - 1.1.2. Segmento posterior.
    - 1.1.3. Ambos.
  - 1.2. Anexos oculares (párpados, conjuntiva, órbita, vías lagrimales).
2. Según el agente traumático:
  - 2.1. Mecánico:
    - 2.1.1. No penetrante (contuso).
    - 2.1.2. Penetrante (inciso, etc.).
      - 2.1.2.1. Con ausencia de cuerpos extraños intraoculares.
      - 2.1.2.2. Presencia de CEIO radiopacos:
        - 2.1.2.2.1. Metales magnéticos (hierro, acero).
        - 2.1.2.2.2. Metales no magnéticos (Cu, Pb, bronce, latón...).
      - 2.1.2.3. Presencia de CEIO radiotransparentes:
        - 2.1.2.3.1. Inorgánicos (vidrio...).
        - 2.1.2.3.2. Orgánicos (madera, pelo, pestañas...).
  - 2.2. No mecánicos: (cáusticos, térmicos, eléctricos, ionizantes).

Los seis casos descritos se incluyen prácticamente en el campo de intersección de 1.1.1. con 2.1. (con marcado predominio de 2.1.2). De la localización en segmento anterior se deriva la vital importancia de la biomicroscopia con lámpara de hendidura durante la exploración (no digamos ya durante el tratamiento quirúrgico). En un segundo plano queda el factor radiotransparencia. Radio y ecografía no adquieren aquí la relevancia de los casos de 1.1.2.

La importancia de la hendidura en la exploración queda remarcada por el CASO Nº 2, y sobre todo por el CASO Nº 5. El hecho de que un CEIO de esas dimensiones (Fig. 17), pasara desapercibido durante largo tiempo (10 meses), y para varios oftalmólogos, nos debe hacer reflexionar y ponernos en guardia.

## MICROCIRUGIA EN LOS TRAUMATISMOS DEL SEGMENTO ANTERIOR DEL OJO

En cuanto a la técnica quirúrgica, partimos de un principio de *simpli-*  
*cidad* —expresado con fortuna en palabras del profesor Paufigue: “*Les*  
*methodes les plus simples sont les meilleurs*”—. Sin embargo, algunos casos  
exigen técnicas altamente *complejas*, en base a una mayor seguridad. El  
problema se halla lógicamente en los casos límite/punto de equilibrio de  
ambas tendencias.

Por ejemplo: es conveniente el uso de paracentésis e incisiones valvu-  
ladas (amplio bisel, retirada rápida del queratomo), para evitar el vacia-  
miento de la C.A., y algo corneales, para evitar el sangrado. Pero esta  
técnica nos lleva a extraer con dificultad el pequeño vidrio del CASO N° 2,  
y a producir una catarata traumática iatrogénica en el CASO N° 3, pues  
con ella es fácil caer en incisiones demasiado pequeñas, siempre fuente de  
grandes problemas. Por el contrario, las incisiones grandes, aunque más  
laboriosas, plantean pocos problemas hoy día, precisamente porque la mi-  
crocirugía nos permite luego una sutura más anatómica.

En el CASO N° 3, se podría haber evitado la catarata con una técnica  
de extracción a cielo abierto, por vía inferior, con colgajo conjuntival, inci-  
sión corneoscleral amplia. O bien hubiese bastado evitar el vaciamiento  
de la C.A., desde la simple inyección de H.A.A. por vía de la paracentésis de  
seguridad, hasta el empleo de dispositivos especiales, como el neumatizador  
de Strampelli.

Este mismo caso y su complicación plantean la necesidad de matizar  
correlaciones que parecían obvias, como *CEIO magnético = extracción con*  
*imán*. Aquí, si nos hubiésemos decidido por la vía inferior, la extracción  
hubiese podido realizarse con pinzas, mientras en la técnica usada, el imán  
participaría en la patogenia del accidente final: no sólo su prolongación  
espatulada como causa del vaciamiento de la C.A., sino el propio imán,  
que al aplicarlo directamente habría provocado una cierta basculación del  
CEIO, con enclavamiento de su extremo en la cristaloides anterior.

En todo caso, todo esto no son más que reflexiones *a posteriori*, cuando  
la acción real ha durado escasos segundos. La lección nos la da la expe-  
riencia y es cuestionable hasta qué punto es efectivo este intento de comu-  
nicarla por lo que no deja de ser un canal informativo relativamente des-  
naturalizador. Resumiendo, la idea central es la de planeamiento estratégico/  
quirúrgico *antirrutinario* y la de máxima *previsión* de las complicaciones.

En cuanto al instrumental, el criterio *princeps* es el de manejabilidad  
—más *subjetiva/propia del cirujano* que del instrumento—. Así, hoy día  
existen imanes permanentes muy potentes, que por sus reducidas dimen-

siones son preferibles a los aparatosos electroimanes gigantes. Pero manejabilidad no siempre equivale a pequeñez. En el extremo opuesto, hay que recordar que al actual empeño por producir *microinstrumentos* cada vez más pequeños, no será por ahora posible equiparar el desarrollo de una raza de microcirujanos, portadores de *micromanos*. Igualmente salta a la vista que la mejoría de la precisión con los aumentos del microscopio, presenta los límites por la pérdida de la profundidad de foco y la reducción del campo visual con los aumentos excesivos. De ahí también la importancia de la iluminación.

Por último, en cuanto a las indicaciones, que ya de por sí son muy variadas, recordemos la anteriormente comentada dinámica *cuantitativa/cualitativa* de la visión: cómo puede esconderse una finalidad funcional tras una intervención de apariencia cosmética (CASO Nº 6).

## CONCLUSIONES

- 1º) Todo traumatismo ocular (especialmente con CEIO), presenta caracteres distintos que lo individualiza.
- 2º) Debe plantearse una estrategia quirúrgica específica para cada caso.
- 3º) La conducta a seguir debe ser fruto de un estudio exploratorio exhaustivo y meditado, que pone reto a la imaginación del cirujano.
- 4º) El instrumental quirúrgico debe adaptarse en sus dimensiones, por un lado a los tejidos sobre los que ha de trabajar, pero por el otro, a la mano del cirujano.
- 5º) El aumento del microscopio ha de ser el suficiente para obtener el adecuado nivel de precisión, evitándose los mayores aumentos, contraproducentes por la reducción de profundidad de foco y campo que provocan.
- 6º) Debe hacerse hincapié en la utilidad de la mejor iluminación, y de la lámpara de hendidura, especialmente en el diagnóstico de CEIO de segmento anterior.
- 7º) El cirujano debe prever en todo momento las posibles complicaciones, especialmente las preoperatorias.
- 8º) Ante la posibilidad de indicación quirúrgica, debe sopesarse junto a las expectativas de mejoría cuantificable, todo aquello que pueda contribuir a la mejor calidad de vida del paciente.

#### MICROCIRUGIA EN LOS TRAUMATISMOS DEL SEGMENTO ANTERIOR DEL OJO

- 9º) Se comprueba el especial valor de la microcirugía en los traumatismos del segmento anterior, y sobre todo por sus características de urgencia y singularidad, y, por tanto, las dificultades en la exploración y el tratamiento.
- 10º) Se llama la atención sobre los peligros de toda práctica microquirúrgica, en apariencia *segura*, pero en realidad sujeta a imprevistos (como todo acto quirúrgico) —y más peligrosos si inesperados—. Como dice el profesor Brégeat: "*Il ne faut pas tomber dans les macroerreurs des microtechniques*".

## MODERN DIAGNOSIS OF ORBITAL TUMORS

F. C. BLODI, M. D.

Iowa City, Iowa

The advent of echography (especially quantitative A-scan) and of computerized axial tomography has revolutionized our approach to orbital tumors. We are now in a position to diagnose most orbital tumors not only as to their site and size, but also to their histologic characteristics. This has also changed our management of these lesions. While in previous years an exploratory biopsy was frequently necessary to establish the diagnosis of a tumor or to determine its histologic character, this is at present hardly necessary any more. The reliability of our diagnostic tests is so high that we can make the clinical diagnosis with a great deal of accuracy. The only exception is the group of lymphoid tumors in which the differentiation between a benign hyperplasia and a malignant lymphoma is clinically still difficult. In most of these instances a biopsy will be necessary even though the pathologic picture is frequently inscrutable.

### 1. GENERAL EXAMINATION

It is understood that any patient with an exophthalmus needs a general physical examination and a good history. It is of importance whether the exophthalmus came on suddenly or whether it was present for many years. We have to know whether it is associated with orbital pain or not. We also should know whether the patient suffers from any systemic diseases, especially from a thyroid disorder.

The examination comprises not only a complete ocular examination, but also an accurate evaluation of the exophthalmus. We have to determine whether the eyes are pushed straight forward or whether there is also a lateral or vertical deviation. We have to find out whether and to what



extent the ocular motility is impaired. Obviously, the fundus examination has to consider pressure on the optic nerve or on the blood vessels and this has to be tested also by determining visual acuity and visual fields. Of special interest is an accurate and vigorous palpation of the orbit in which we push the little finger as deep into the tissues as possible to find out whether any mass can be palpated and whether its consistency can be evaluated.

## 2. X-RAY DIAGNOSIS

Obtaining adequate x-ray pictures will be the next step in the diagnostic procedure. Plain x-rays of the orbit, optic canals and the skull are necessary to evaluate bony changes or certain pathologic changes of the adjacent organs. While these x-rays are the basis for further examinations, the results are rarely positive. In less than 10% of patients with exophthalmus do we find anything of significance on plain x-rays.

If, however, there is a suggestion or suspicion of a bony lesion, tomographic pictures should be taken. This will reveal such changes in much more detail and will allow a precise localization.

Invasive radiologic tests are usually unnecessary and obsolete for the diagnosis of orbital pathologic processes. In the past we used to perform orbitographies (injection of air or radiopaque material into the orbit) or phlebographies (injection of radiopaque material into the angular or facial veins) in order to visualize the intraocular tumor. Indeed these methods will frequently outline the size and the site of the lesion. Orbitography, however, has a certain amount of morbidity as the material can be injected subdurally and has therefore been abandoned. Phlebography may also reveal a filling defect, but not only is this method painful and cumbersome, we learn nothing about the etiology of such a defect. It could be caused by pressure of a mass (the nature of which remains undetermined) on the veins or by an intrinsic process in the veins (such as phlebitis) which would not allow the passage of radiopaque material.

Arteriography is only rarely indicated as a diagnostic tool for orbital lesions. We occasionally do an arteriogram when we assume that a vascular anomaly of unusual nature or one that could extend into the intracranial cavity is the main pathologic orbital process. In general an arteriography will only be necessary in 1-2% of all orbital lesions.

## MODERN DIAGNOSIS OF ORBITAL TUMORS

### 3. *ECHOGRAPHY AND CAT-SCAN*

These two methods have revolutionized our diagnostic armamentarium.

Echography, i. e. the examination of echoes from ultrasound waves of a wavelength of 6-10 MHz, allows us to examine soft tissues in a fashion that x-rays allow us to examine bony structures. The importance of this new method cannot be overestimated. This is especially suitable for ophthalmology as no bony structures interfere and all ocular and orbital structures are easily accessible to this method of examination. We distinguish the A-scan which shows us amplitudes (or vertical deviations) against time (or distance). This method allows more versatile examinations and gives quantitative results. It is, however, more complicated to read and needs a certain amount of training and practice. The B method, on the other hand, gives us cross sections through the area to be examined and allows therefore a more visual and better topographical evaluation of the lesions.

Computerized tomography has added another valuable dimension to our diagnostic armamentarium. This method is still in the stage of refinement and thinner and better cross sections are becoming available. The method has the advantage that it is usually done by experienced radiologists and needs neither special technicians nor an experienced ophthalmologist for interpretation. It does, however, at the present time not give all the quantitative information we get from the A-scan.

### 4. *GRAVES'DISEASE*

While the diagnosis can usually be made quite easily just on the basis of the clinical picture, we do have patients in whom the condition is either atypical or unilateral. In these instances we have to be sure that there is no space-occupying lesion in the affected orbit. Here the echographic examination is most valuable. It can be done quickly without any discomfort or deleterious effect and it may once and for all establish the diagnosis of a Graves'disease.

It is also of great importance to realize that even in patients who clinically look like an absolutely unilateral exophthalmus, echographic examination of the apparently normal other orbit will usually reveal thickened extraocular muscles, the hallmark of Graves'disease.

The thickened extraocular muscles can also be seen on the CT-scan. We have to be cautious, however, not to confuse these muscles with a tumor-

faction. This is especially prone to occur at the apex where the muscles converge. Additional sections, somewhat higher or lower, will usually reveal the true nature of the mass.

Echographic examination will reveal, first of all, the thickening of the orbital tissue, i. e. an edema of the adipose tissue. This will enlarge and widen the echo from the orbit. Again even the apparently uninvolved eye may show such a widening of the orbital echo, though of a lesser degree.

Nearly pathognomonic is a diffuse thickening of the extraocular muscles which is sometimes accompanied by a thickening of the sheaths of the optic nerve. These findings can be seen on A-scan and B-scan.

The histologic features of this disease explain the echographic and CT findings. We usually find edema in the adipose tissue and a diffuse edematous lymphocytic infiltration of striated muscle.

Occasionally we find a thickened muscle that shows such a massive tumefaction that exploration and surgical excision may be necessary.

## 5. *HEMANGIOMA*

The hemangioma occurring in adults is usually a cavernous one. The echographic pattern is highly characteristic and this may in some cases make an operation unnecessary.

Clinically characteristic are the slow onset and the location within the muscle cone. This may produce not only exophthalmus but pressure on the globe with the development of choroidal folds and induced hyperopia.

On the CT-scan the lesion is well visible and appears as a sharply outlined, spherical or ovoid structure.

The true nature of the lesion can be appreciated on echography. Characteristic is the location within the muscle cone, the high acoustic reflectivity, the fact that it is not compressible and the high sound attenuation.

Histologic examination explains the echographic pattern. We find numerous connective tissue septa dividing endothelial-lined spaces. This causes strong reflections because we find large interfaces separating areas of different acoustic densities.

The hemangiomas in children and infants are somewhat different in behavior and clinical course. These hemangiomas are usually capillary or

## MODERN DIAGNOSIS OF ORBITAL TUMORS

angioplastic. They are richly vascularized and frequently have a positive Doppler phenomenon which means that they have an active, strong blood flow. They often lie outside the muscle cone.

Now that the diagnosis of an orbital hemangioma can be made with a high degree of certainty, surgical excision should only be performed when really indicated and not for diagnostic purposes only. An adult patient with a mild exophthalmus and no other ocular complaints may not need any surgical procedure, only a follow-up examination at yearly intervals. We suggest surgical removal of such a benign hamartoma only when there is interference with ocular function or it represents a cosmetic blemish.

### 6. NEUROGENIC TUMORS

#### a. *Meningioma*

These lesions are frequently diagnosed on plain x-rays because of the secondary hyperostosis around the sphenoid ridge. However, if the tumor is only intraorbital, such osseous reactions will not occur. In these instances the CAT-scan will show a diffuse thickening of the optic nerve.

On echography the swollen optic nerve will be seen surrounded by thin sheaths.

Histologic examination reveals a neoplastic proliferation of arachnoidal endothelial cells with a strong tendency to invade bony tissues.

#### b. *Optic nerve glioma*

This lesion is characterized not only by a slowly progressing exophthalmus, but also by poor vision, optic atrophy and frequently by an enlargement of the optic canal.

The CT-scan will again show a massive widening of the optic nerve.

The echo scan will reveal a diffuse thickening of the optic nerve with a conspicuous enlargement of the meninges. The optic nerve itself has low to medium optic reflectivity. The topography of the lesion can be well demonstrated on B-scan.

In general, an excision of the tumor is not warranted. In young patients these lesions are multiple hamartomas which should not lead to any dif-



ficulty. However, occasionally a biopsy may be necessary as a differentiation from a meningioma may be difficult or impossible. Meningioma in a young patient, on the other hand, is a most aggressive and potentially dangerous condition. The biopsy can be performed through a lateral orbitotomy.

Excision of the tumor will only be necessary if the eye is blind and the exophthalmus becomes a cosmetic blemish. The eye itself can usually be saved.

The eye will, of course, be blind and a severe pigmentary atrophy of the retina will follow.

Histologic examination shows a diffuse proliferation of astrocytes replacing the normal axon cylinders.

#### 7. *RHABDOMYOSARCOMA*

This is the most frequent primary malignant orbital tumor in children. Clinically, it is characterized by sudden onset, rapid progression and the occurrence of hemorrhages.

On CT-scan the entire orbit will be shown to be full of a tumor mass.

On echography the tumor consists of a rather homogenous infiltration and therefore shows low acoustic reflectivity. Hemorrhages may be interspersed.

A biopsy is usually necessary to prove the nature of the tumor. It may be difficult to find viable tumor cells in large areas of necrosis and hemorrhage. The neoplastic cells resemble striated muscle cells.

#### 8. *LYMPHOMA, LYMPHOID HYPERPLASIA AND INFLAMMATORY PSEUDOTUMOR*

It is frequently difficult to distinguish these three entities on clinical examinations alone. All three of them are characterized by a diffuse, small cell infiltration into the orbital tissues.

Echographic examination reveals a lesion of low acoustic reflectivity. This is due to the fact that these infiltrates consist of a rather uniform cell mass without any interfaces of septa which could produce an echo. The lesion may have a sharp outline or extend diffusely in adjacent tissues.

## MODERN DIAGNOSIS OF ORBITAL TUMORS

Neither the echographic examination nor the CAT-scan can distinguish cell types. This is beyond the resolution power of these examination methods. We therefore can make no conclusions as to the nature of the small cell infiltrate and a biopsy will often be necessary.

### 9. *METASTATIC CARCINOMA*

Metastatic lesions to the orbit often come from breast cancers in women or from gastrointestinal or lung cancers in men.

The echographic pattern is quite typical and shows the characteristic V-pattern. This is due to the fact that in the center of the lesion we find a rather uniform infiltration of the orbital tissues by carcinoma cells. In the periphery of the lesion, on the other hand, we find high acoustic reflectivity because in these areas there is an admixture of neoplastic infiltrates with pre-existing orbital tissues, such as connective or adipose tissue.

### 10. *MUCOCELE*

Here the clinical picture may be quite characteristic. Most of the time the orbit is invaded by a mucocele from the frontal sinus, but it may also come from the ethmoidal cells or the maxillary sinus. The picture may occasionally be misleading as for instance in a patient we saw recently with bilateral frontal sinus mucocele that occurred far enough behind the septum so that the lesion could not be seen nor palpated and the clinical picture resembled that of a Graves' disease orbitopathy.

While the x-ray examination will usually reveal the correct diagnosis, the echographic pattern is also quite characteristic. We usually find a sharply demarcated defect in the bone. The mucocele itself appears as a cyst-like structure which is barely compressible and has rather homogenous contents and therefore a low acoustic reflectivity.

## *CONCLUSIONS*

If we compare the reliability of echographic diagnosis, we find that the standardized A-scan has an accuracy which exceeds 90%. This compares to an accuracy of 80% with immersion B-scan or of 60% with nonstandardized A-scan examination.

In the hands of Dr. Ossoinig, who is in charge of our echographic laboratories, we are able to detect an orbital tumor in 99% of the cases provided that its size exceeds 1 mm, in the anterior orbit, 2 mm in the posterior orbit and 3 mm at the orbital apex.

We are able to come up with the correct differential diagnosis or tissue diagnosis of an orbital lesion in 85% of the cases by using the standardized A-scan method. In order to obtain this, the orbital lesion has to exceed 4 mm in diameter in the anterior orbit, 8 mm in the posterior orbit, and 10 mm at the orbital apex.

In a recent comparison of 27 consecutive, unselected cases of orbital tumor, we came up with the correct diagnosis by A-scan echography in all of these lesions and by CT-scan in 23 patients.

In summary, we have to say that both methods have advantages and disadvantages. The advantages of the CT-scan are that it gives a better topographic image and allows us to examine retrobulbar structures and the orbital walls. It also allows us to evaluate peri- and retroorbital regions, such as the periorbital sinuses or the intracranial cavity. It is an easier examination technique and it is more convenient to evaluate the results. In addition, the technology of this method is constantly advancing and more advantages can be expected.

On the other hand, the advantages of echography over the CT-scan is, first of all, that echography is an absolutely harmless method that can be repeated again and again and can be used on small children and pregnant women with impunity. This is in contrast to the amount of x-rays used in the CT-scan. In addition, echography is at the present more sensitive and reliable in detecting small tumors and establishing tissue diagnosis. Echography also has the advantage that the equipment is mobile and therefore can be brought into the operating room. Echographic examinations are done by ophthalmologists or by an ophthalmic technician. We therefore have close coordination between the surgeon and the examiner. In addition, the cooperation needed from the patient is much less than that needed for CT-scan. Finally, echographic equipment is much less expensive than a CT-scan.

We therefore have two examination methods available which we should use judiciously and complementarily and follow up with a biopsy if necessary. However, in most of these cases we are now able to establish the presence of a tumor and its nature by using noninvasive examination methods preoperatively.