

QUERATOCONO ELECTROCOAGULACION CIRCULAR Y RADIAL DE LA CORNEA PARA LA ADAPTACION DE LENTES DE CONTACTO

Dr. JORGE VASCO-POSADA

Colombia

Cuando un ojo con queratocono no puede ser adaptado con lentes de contacto, o la agudeza visual obtenida con él, no es satisfactoria y el adelgazamiento del estroma corneal llega a límites que contraindiquen su uso, la queratoplastia se hace necesaria.

En este momento una alternativa puede ser utilizada: la electrocoagulación circular y radial de la córnea.

En el queratocono avanzado, la ruptura espontánea central o paracentral de la membrana de Descemet, deja un leucoma cicatricial que aplanar el radio de curvatura y engruesa el estroma. Es frecuente observar también, anillos y radios incompletos de cicatrización natural del proceso.

Una manera antigua de tratar el queratocono avanzado, era la cauterización térmica del vértice, lo cual dejaba un leucoma central y pérdida marcada de la visión.

Castroviejo hacía la electrofulguración del centro del cono, para facilitar la aplicación del trépano.

En 1964 presenté al XII Congreso Colombiano de Oftalmología el trabajo titulado "Autotrasplante y Autoplastias Reconstructivas de la Córnea", el cual publiqué en el mismo año¹.

En este trabajo se analizan los resultados obtenidos en queratoconos y queratoglobos avanzados con la electrofulguración en semicírculo y con

puntos separados, de la mitad inferior y periférica de la córnea. Esto con el fin de mejorar la topografía anterior, engrosar el estroma y permitir la adaptación de una lente de contacto.

En los últimos años el calor ha sido aplicado al estroma corneal en algunos queratoconos, para tratar de mejorar el espesor del tejido, es la termoqueratoplastia ².

También, recientemente se ha utilizado el termocauterío, en el momento de practicar una queratoplastia, con el fin de disminuir el astigmatismo residual, aplicando caustia en cuadrantes astigmáticos opuestos del ojo receptor ³.

TECNICA QUIRURGICA

Bajo anestesia local y utilizando el Wet-Field Coagulator bipolar de Mentor, la pinza 221209 y una intensidad entre 30 y 35 de su escala, se practica una serie de puntos separados en forma de círculos y radios de acuerdo con la topografía corneal que se quiera corregir. Se trabaja en campo húmedo y en cada punto se deja pasar la corriente un segundo.

Primero se electrocoagula el epitelio y una vez retirado éste, se procede a coagular el estroma, con el fin de producir un pequeño leucoma y una zona de tensión y reforzamiento, que se aprecia por los pliegues radiales que se forman en la membrana de Descemet.

En los casos de queratoconos grado II, con proscidencia inferior y estroma central de espesor normal, se practica un semicírculo inferior en 180 grados de la circunferencia, a un milímetro del limbo, tres radios en el cuadrante de las 6 del reloj y dos radios en el de las 9 y en el de las 3. (Fig. 1). Cada punto se coloca a 0.8 mm, el uno del otro y los radios solo tienen dos puntos fuertes y uno muy débil hacia el centro.

En los queratoconos grados III y IV con proscidencia inferior o central, se practica un círculo completo de puntos a 1 mm del limbo y luego tres radios en cada cuadrante como indica la Fig. 2.

Si se presenta una zona astigmática mayor en los cuadrantes de las 8 y de las 2 del reloj, o en los contrarios, se practican dos semicírculos opuestos de puntos separados de 6 a 9 y de 12 a 3 del reloj, y se agregan tres radios en cada cuadrante. Fig. 3.

QUERATOCONO ELECTROCOAGULACION CIRCULAR Y RADIAL

En algunos casos, o en el postoperatorio tardío de una queratoplastia puede presentarse una zona astigmática localizada en un solo sector de la córnea. En tal caso se practica solamente una línea de puntos circulares en dicho cuadrante y tres radios. Fig. 4.

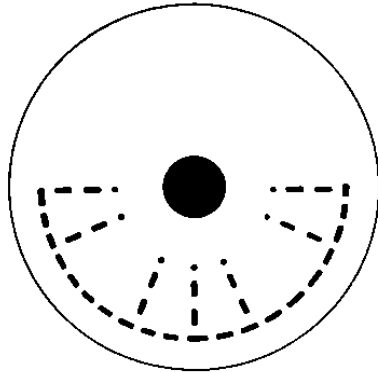


FIG. 1

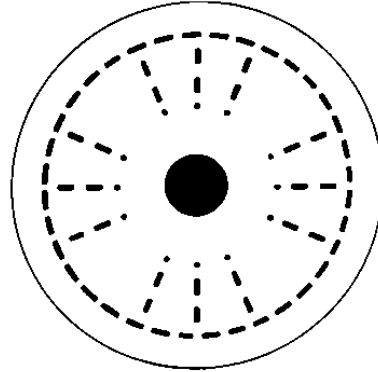


FIG. 2

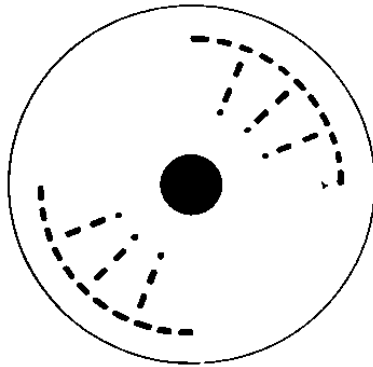


FIG. 3

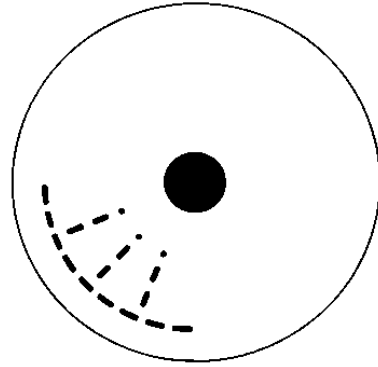


FIG. 4

QUERATOCONO. ELECTROCOAGULACION RADIAL

POSTOPERATORIO AMBULATORIO

Analgésicos orales o intramusculares, hielo local y reposo 24 horas. Al segundo día se inicia localmente un esteroide suave con antibiótico, esto

JORGE VASCO POSADA

por ocho días. Al tercer día se retira la oclusión. Si se trata de un hidrops, se agrega la medicación hipotensora ocular.

A los 10 días se puede reiniciar el uso del lente de contacto, empezando con un período de cinco horas.

COMPLICACIONES

Ninguna de importancia.

RESULTADOS

El cuadro N° 2, muestra los resultados obtenidos en un total de 281 ojos intervenidos con la técnica descrita y en un período de observación de 17 años.

Queratoconos grado II, se intervinieron 25 ojos, los cuales tenían un espesor corneal central cercano a lo normal, pero su topografía hacía imposible la adaptación del lente.

El resultado visual fue muy satisfactorio y la agudeza sin lentes, de un promedio de 20/100 mejoró a 20/25 con lentes de contacto.

QUERATOCONO. ELECTROCOAGULACION RADIAL

	<i>Nº casos</i>	<i>A. V. Preop.</i> <i>S. L.</i>	<i>A. V. Post.</i> <i>C. L.C.</i>
Grado II	25	20/100	20/25
Grado III	186	20/800	20/30
Grado IV	36	Dedos 1.5 m	20/50
Reoperac. Post.	16	20/800	20/30
queratop.	18	20/800	20/30
Total	281		

QUERATOCONO ELECTROCOAGULACION CIRCULAR Y RADIAL.

El grado III, es la mejor indicación para la técnica y 186 casos electrocoagulados mejoraron su agudeza de 20/800 sin lentes a 20/30 con lentes de contacto.

Los 36 ojos con grado IV, eran casos avanzados, córneas muy adelgazadas y algunos habían sufrido ya un hidrops o estaban en él. La visión preoperatoria de dedos a 1.5 m., mejoró a 20/50 en promedio, con un lente de contacto. Se apreció en ellos una franca mejoría en la disminución del astigmatismo irregular, se aplanó la superficie anterior y se engrosó el espesor del estroma.

En 18 casos que habían sido operados con queratoplastia penetrante, pero que el astigmatismo residual era tan grande que impedía la adaptación del lente, se logró mejorar la agudeza de un promedio de 20/800 sin lentes a 20/30 con lente de contacto.

Se reintervinieron 16 casos, unos porque la cirugía fue insuficiente y otros en los cuales continuó con el tiempo, el proceso del cono.

De los casos operados sólo 2 presentaron un hidrops tardío y 8 casos requirieron una queratoplastia, la cual se practicó sin inconvenientes.

COMENTARIOS

La estructura de la córnea se considera como la de una cúpula arquitectónica y para reforzarla se procede a practicar en su base, un anillo de puntos separados de electrocoagulación. De este anillo periférico salen hacia el centro de la bóveda radios o nervaduras incompletas con el fin de dejar clara la zona de visión central.

La técnica busca equilibrar las fuerzas de tensión, engrosar el estroma, evitar la ruptura del cono y facilitar la adaptación de una lente de contacto que recupere la función visual haciendo innecesaria la queratoplastia.

RESUMEN

Se describe una técnica quirúrgica que utiliza puntos de electrocoagulación circulares y radiales en ojos con queratoconos de diferente grado, que no pueden ser adaptados con lentes de contacto.

En 17 años se operaron 281 ojos. Se analizan los resultados visuales obtenidos.

JORGE VASCO POSADA

Se presenta la técnica como una alternativa de la queratoplastia, en casos en los cuales aún el estroma corneal transparente, una vez modificada su topografía, permita la adaptación de una lente de contacto o en los cuales por distintas razones una queratoplastia no pueda realizarse.

SUMMARY

A new technique for keratoconus cases in which the contact lens fitting was impossible is described. Using the bipolar Wet-field coagulator a semicircle or complete circle of electrocoagulation points was applied in the periphery of the corneal stroma. Also radius of coagulation points are applied in differente quadrants in accordance with the astigmatic error. This procedure has been performed in 281 eyes and the visual results are analyzed in the table N° 2.

Emphasis is placed upon the ease with which this surgical procedure can be performed, the complete absence of postoperative complications and the good visual results obtained.

BIBLIOGRAFIA

1. VASCO-POSADA, J.: **Autotrasplante y autoplastias reconstructivas de la córnea.** Antioquia Médica, 14: 491-497, 1964.
2. GASSET, A. R., and KAUFMAN, H.: **Thermokeratoplasty in the treatment of keratoconus.** Am. J. Ophth., 79: 226-232, 1975.
3. HATCH, J. L.: **Thermal Wedge with penetrating keratoplasty, to reduce high corneal cylinder.** Amer. J. Ophth., 90: 137-141, 1980.