

TOXOPLASMOSIS OCULAR

AMPARO CANOSA DE BARRERO, M.SC.

GUILLERMO ACEVEDO DE FRANCISCO, M. D.

FELIPE GUILH, M. SC.

Bogotá, Colombia

Estudio de su incidencia en pacientes de la Clínica Barraquer y del Instituto de Cirugía Ocular.

I. INTRODUCCION

La toxoplasmosis es una de las infecciones parasitarias más difundidas en el hombre y en animales de sangre caliente en general. La infección primaria en el hombre es generalmente subclínica, aunque puede dar lugar a diferentes cuadros que van desde una simple "gripa", hasta una encefalitis, muchas veces letal.

Janku, en 1923 (citado en Schlaegel, 1978), encontró el parásito en cortes de ojo de un niño con toxoplasmosis congénita.

Posteriores hallazgos histológicos del protozoo en el ojo, resaltan la importancia del *toxoplasma* como causa de lesión ocular en el humano.

El parásito llega al ojo por vía sanguínea, líquido cerebro-espinal o por la envoltura perineural del nervio óptico, originando una retinitis primaria que suele causar una coroiditis secundaria.

Aunque en Colombia se han publicado varios estudios epidemiológicos y clínicos sobre esta parasitosis, existen pocos trabajos, desde el punto de vista oftalmológico, donde se correlacionen los niveles serológicos de anticuerpos y las lesiones causadas por este organismo.

II. MATERIAL Y METODOS

Se revisaron 798 historias clínicas de pacientes de la Clínica Barraquer y del Instituto de Cirugía Ocular, de la ciudad de Bogotá. Estas historias se escogieron por tener incluido el resultado de alguna prueba de laboratorio realizada para detectar anticuerpos anti-*toxoplasma*. 18 historias correspondían a fechas anterior a 1976, cuando todavía no habíamos estandarizado la técnica de la inmuno fluorescencia indirecta (I.F.I.), por eso la determinación de anticuerpos se hizo por otros métodos (Sabin y Feldman y hemaglutinación indirecta). En las 780 historias restantes, la determinación de anticuerpos se efectuó por I.F.I.

La recolección de muestras se realizó a partir de sangre venosa, sin anticoagulante, de la cual se separó el suero mediante centrifugación. Antes de practicar la prueba, los sueros se mantuvieron en refrigeración a 4-6°C. La reacción de inmuno fluorescencia indirecta, se realizó de acuerdo a la técnica de Camargo (1964), con una dilución de conjugado (nti-IgG marcada con fluoresceína de la casa Wellcome Reagents Limited) de 1/20 en una dilución de azul de Evans 1/10.000 en PBS.

III. RESULTADOS

En las 798 historias clínicas revisadas que mostraban un resultado de laboratorio relacionado con infección toxoplasmósica, se encontró una positividad del 82.9% o sea que, en 662 pacientes, se encontró título de anticuerpos anti-*toxoplasma*.

A. EDAD

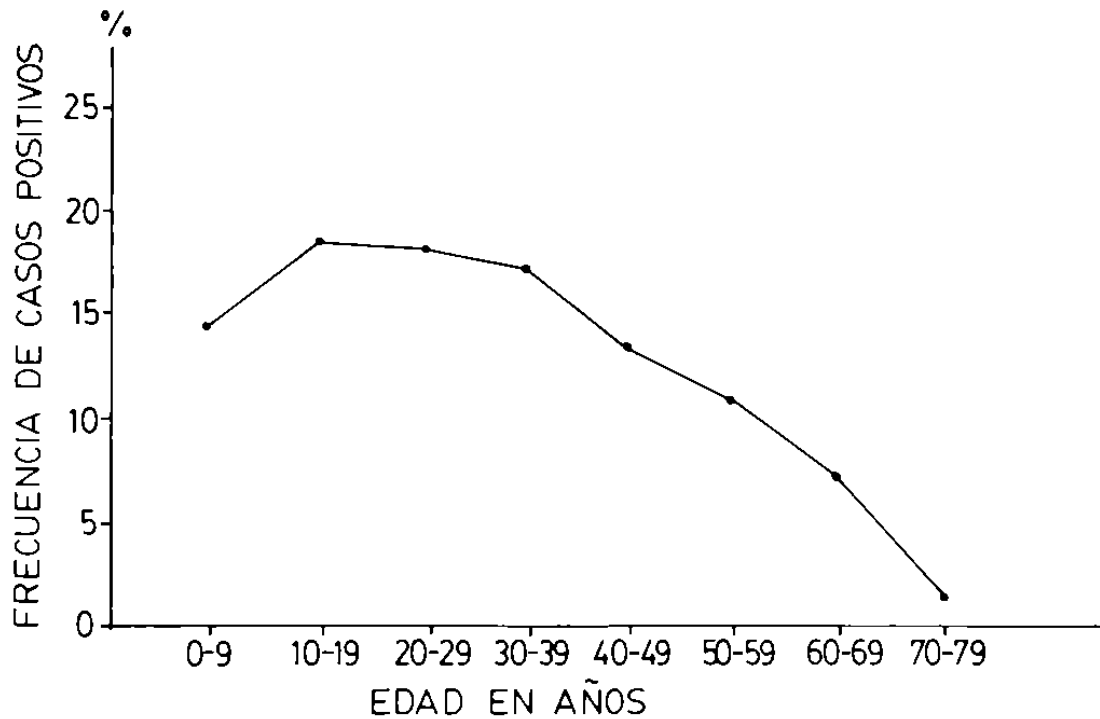
En los pacientes estudiados, la edad varió desde meses hasta los 79 años. La edad tomada en cuenta se refiere al momento en la cual el paciente consulta y no la edad del episodio inicial. En la tabla I, se muestra la positividad de acuerdo a la edad, encontrando una mayor incidencia (18.4%) en los individuos cuyas edades fluctuaban entre los 10-19 años.

Teniendo en cuenta la distribución por edades, solamente en pacientes que muestran anticuerpos anti-*toxoplasma*, se encuentra un pico de incidencia (gráfica I), en pacientes con edades entre los 10-19 años, positividad que va disminuyendo hasta encontrar un mínimo en los 70-79 años.

T A B L A I
 RESULTADOS I.F.I. PARA TOXOPLASMOSIS
 DEPENDIENDO DE LA EDAD

Edad en años	0-9	10-19	20-29	30-39	40-49	50-59	60-69	70-79	Total
Casos positivos	97	122	120	114	56	70	45	8	662
I.F.I.	14.6	18.4	18.1	17.2	13	10.6	6.8	1.2	100%
Casos negativos	33	28	26	22	16	5	4	2	136
I.F.I.	24.3	20.6	19.1	16.2	11.8	3.7	2.8	1.5	100%
TOTAL DE CASOS	130	150	146	136	102	75	49	10	798

GRAFICA 1. GRAFICA LINEAL DE LA FRECUENCIA DE CASOS POSITIVOS DEPENDIENDO DE LA EDAD.



En todos los grupos de edades, el título promedio fue 1/256.

B. SEXO

Se encontró una positividad del 56.9% en 453 pacientes del sexo femenino y del 43.1% en 345 pacientes del sexo masculino.

C. CASOS DE POSIBLE ETIOLOGIA TOXOPLASMOSICA

Estos casos se escogieron por llenar los siguientes requisitos:

1. Resultados de laboratorio que muestren pruebas positivas exclusivamente para *toxoplasma gondii*.
2. Retinocoroiditis como manifestación más frecuente de la toxoplasmosis ocular.

TOXOPLASMOSIS OCULAR

D. RESULTADO DE LABORATORIO

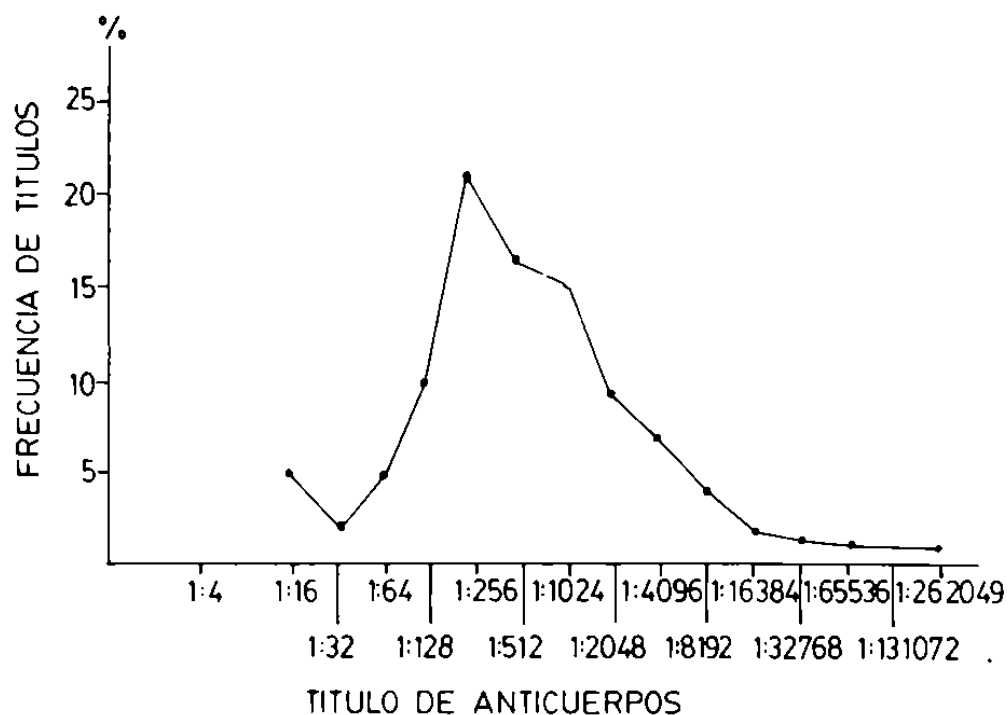
Se separaron aquellos casos que, por laboratorio, impliquen la posibilidad de otra etiología. Para esto se formaron dos grupos:

Grupo A:

Pacientes cuyos resultados de laboratorio sólo muestran título de anticuerpos anti-*Toxoplasma*.

En estos, al igual que en el total de paciente, el título promedio fue 1/256 (véase gráfica 2).

GRAFICA 2. GRAFICA LINEAL DE TITULOS DE ANTICUERPOS EN PACIENTES POSITIVOS EXCLUSIVAMENTE PARA TOXOPLASMA (Grupo A)



Grupo B:

. Aquellos pacientes que presentan, además, prueba positiva para otras etiologías. Estos pacientes constituyen el 26.6% de los casos positivos. Este grupo fue descartado del estudio.

E. RETINOCOROIDITIS

Del 73.4% de los pacientes en los que se encontró prueba positiva exclusivamente para *toxoplasma* (grupo A), se determinaron las manifestaciones clínicas. Se encontró que el 59.5% mostraron una retinocoroiditis, en tanto que, el 19%, mostraron una uveítis anterior. Esto llama la atención si se compara con los resultados del grupo B, en los cuales la incidencia de la retinocoroiditis fue del 29.5% y la de la uveítis anterior del 39.2%.

De los 289 casos de retinocoroiditis del grupo A, se encontró:

Lesiones activas en el 33.6%.

Lesiones cicatriciales en el 53.4%.

Lesiones tanto activas como cicatriciales en el 11.4%.

No determinado en el 1.7%.

En la tabla II se relacionó el título de anticuerpos en pacientes con lesiones activas, cicatriciales, y activas y cicatriciales. Se encontró un máximo en las activas de 1/512 y 1/1024 (22.7%); en las cicatriciales en 1/256 (21.4%), y, en las activas y cicatriciales 1/1024 (27.2%).

F. COMPLICACION BILATERAL

El 69.2% de los pacientes mostraron unilateralidad de la lesión, en tanto que, el 30.8%, mostraron lesiones en ambos ojos.

Localización de las lesiones en el ojo. (Véase tabla III).

IV. DISCUSION

Dado que el aislamiento y la identificación del parásito en las lesiones retinocoroidales es muy difícil, el diagnóstico de la toxoplasmosis ocular se ha basado en los resultados obtenidos en encuestas serológicas, encon-

TABLA II

DISTRIBUCION DE CASOS DE RETINOCOROIDITIS EN PACIENTES DEL GRUPO A SEGUN ESTADO CLINICO DE LA LESION Y TITULO DE ANTICUERPOS TOXOPLASMICOS CORRESPONDIENTES.

Retinocoroiditis	TITULO DE ANTICUERPOS														TOTAL			
	<1:16	1:16	1:32	1:64	1:128	1:256	1:512	1:1024	1:2048	1:4096	1:8192	1:16364	1:32766	1:65536	1:131072	1:262144	Nº	%
Activa	1	1	1	2	5	9	22	22	13	5	7	6	2	1			97	33.6
Cicatricial	7	7	1	7	12	33	22	21	12	12	11	4	2	2		1	154	53.3
Activa y Cicatricial			1	1	4	8	3	9	5	1	1						33	11.4
No determinado							1	2	2	1	1						5	1.7
Total	8	8	2	10	21	50	47	53	32	19	20	10	4	3		1	269	100.0

T A B L A III

SITIO DE LAS LESIONES

	Nº casos	%
Macular	66	38.3
Periférica	50	29.1
Paramacular	12	6.9
Peripapilar	12	6.9
Ecuatorial	10	5.8
No determinado	10	5.8
Haz papilo-macular	3	1.7
Macular y peripapilar	2	1.2
Macular y paramacular	2	1.2
Macular y periférica	1	0.6
Macular y papilomacular	1	0.6
Paramacular y peripapilar	1	0.6
Paramacular y periférica	1	0.6
Macular y ecuatorial	1	0.6
TOTAL	172	100.0

trándose una mayor incidencia de pruebas positivas en pacientes con retinocoroiditis o uveitis.

Frenkel (1949), encuentra en San Francisco una positividad del 82% por la técnica de Sabin y Feldman, en pacientes con retinocoroiditis, en tanto que, en individuos sanos, la positividad fue del 30% con la misma técnica.

Perkins (1961), en Londres, encuentra una positividad del 87% en pacientes con uveitis posterior y del 30% en controles.

Roch y Varela en México (citado en Roch, 1971), encuentran en pacientes con retinocoroiditis, una positividad del 80.7% por la prueba de Sabin y Feldman, en tanto que, en individuos sanos, la positividad fue del 47%.

En el presente estudio, encontramos que de 798 pacientes de la Clínica Barraquer y del Instituto de Cirugía Ocular en Bogotá, con problema ocular, especialmente retinocoroiditis, el 82.9% fueron positivos para *T. gondii*.

TOXOPLASMOSIS OCULAR

utilizando la prueba I.F.I. Esto resulta muy significativo si se compara con los resultados obtenidos por diferentes investigadores (Rodríguez Gómez, 1956; Restrepo *et. al.*, 1964; Jewell *et. al.*, 1973; Grogl, 1976 y otros), en encuestas serológicas realizadas en nuestro país que arrojan incidencias cercanas al 55%. Los resultados anteriores sugieren una alta incidencia de toxoplasmosis ocular en nuestro medio.

Se ha demostrado que la incidencia de la infección aumenta con la edad (Frenkel, 1971), y si como se ha sugerido, la retinocoroiditis toxoplasmática resulta de una infección adquirida después del nacimiento, el número de casos puede aumentar con la edad. Encontramos que esto no es así, puesto que la incidencia es alta entre los 0-9 años, luego se eleva entre los 10-19 años y se mantiene elevada entre los 30-49 años, a partir de los cuales la incidencia empieza a disminuir. En los pacientes del grupo A, el título promedio fue de 1/256 (gráfica 1). En este mismo grupo se intentó relacionar título con forma activa o cicatricial, determinándose en la activa un título promedio de 1/768 (1/512-1/1024), en tanto que, en la cicatricial, fue de 1/256, lo que muestra que no existe una diferencia significativa de títulos entre las formas de toxoplasmosis ocular. Lo anterior indica que es más importante el hallazgo de una prueba positiva, que el mismo nivel de anticuerpos. Esto ha sido encontrado y aceptado por varios autores (Hogan, *et. al.*, 1964; Frenkel, 1971; Schlaegel, 1978).

Es necesario tener en cuenta que el *toxoplasma* puede coexistir con otros microorganismos y que la presencia de una prueba de laboratorio positiva no excluye la posibilidad de que el daño ocular sea debido por este parásito. Los resultados sugieren que es más común el compromiso unilateral (69.2%), así como la localización macular de las lesiones (38.3%).

RESUMEN

Se presenta una revisión de 798 historias clínicas de pacientes de la Clínica Barraquer y del Instituto de Cirugía Ocular, a los cuales se les ha practicado examen para toxoplasmosis.

El 82.9% de los pacientes mostraron prueba positiva para *T. gondii*. De este total se excluyeron los casos en que además de toxoplasmosis, había evidencia de infección por otros microorganismos.

En los casos restantes, se encontró que el 73.4% tenían retinocoroiditis, de los cuales, el 33.6% eran lesiones activas; el 53.4% eran lesiones cicatriciales, y el 11.4% tenían lesiones, tanto activas como cicatriciales.

AMPARO CANOSA DE BARRERO - GUILLERMO ACEVEDO DE FRANCISCO

En todo el grupo estudiado, el título promedio fue de 1/256, por medio de la técnica de inmuno fluorescencia indirecta (I.F.I.). En los pacientes con retinocoroiditis activa, el título promedio fue de 1/768 (1/512-1/1024). En las cicatriciales 1/256, y, en las activas y cicatriciales, 1/1024. El 69.2% de los pacientes mostraron unilateralidad y el 38.3% lesiones maculares.

SUMMARY

798 clinical records from Clínica Barraquer and Instituto de Cirugía Ocular patients were reviewed. These patients had a laboratory test for toxoplasmosis. 82.9% were positive.

The cases which had evidence of infection by other microorganisms, were excluded. 73.4% of the remaining cases had retinochoroiditis. Of these, 33.6% had active lesions, 53.4% had scarred lesions and 11.4% had active and scarred lesions.

The average antibody titer was 1/256, determined by Indirect Inmunofluorescence technique. In the patients with active retinochoroiditis, the average titer was 1/768 (1/512-1/1024). In those with scarred lesions, the titer was 1/256 and 1/1024 in the cases with combined lesions. 69.2% of the patients, had unilateral involvement, and the most common site for the retinal lesions was the macula (38.3%).

REFERENCES

- CAMARGO, M. E.: **Improved technique of indirect immunofluorescent for serologic diagnosis of toxoplasmosis.** Rev. Inst. Med. Trop. São Paulo. 6: 117-18, 1964.
- FRENKEL, J. K.: **Pathogenesis, diagnosis and treatment of human toxoplasmosis.** J.A.M.A. 140: 369-372, 1949.
- FRENKEL, J. K.: **Toxoplasmosis: Mechanism of infection, laboratory diagnosis and management.** Curr. Top. Pathol. 54: 28-75, 1971.
- GROGL, M.: **Notas preliminares sobre toxoplasmosis en dos centros hospitalarios de la ciudad de Bogotá.** Tesis presentada a la Facultad de Artes y Ciencias de la Universidad de los Andes, Bogotá. (Mimeografiada), 1976.
- HOGAN, M., KIMURA, S., O'CONNOR, G.: **Ocular toxoplasmosis.** Arch. Ophthalmol., 72: 592, 1964.
- JEWELL, M. L., THOMPSON, D. P., FRENKEL, J. K.: **Toxoplasmosis: títulos de anticuerpos en humanos y gatos domésticos de Medellín, Colombia.** Ant. Med., 23 (2): 145-151, 1973.

TOXOPLASMOSIS OCULAR

- PERKINS, E. S.:** *Uveitis and Toxoplasmosis*, Ed. J. et A. Churchill. Londres. 348, 1961.
- RESTREPO, A., RESTREPO, M., LUNA, J. B.:** *Características sanguíneas y encuesta de morbilidad de la población escolar de Quibdó. (Chocó, Colombia)*. *Ant. Med.*, 16 (7-8): 681-710, 1964.
- ROCH, E.:** *Compendio de Toxoplasmosis*. Edit. Patria, México, D. F., 282, 1971.
- RODRIGUEZ-GOMEZ, A.:** *Toxoplasmosis en Colombia*. *Rev. Col. Pediat. Puer.* Bogotá, 15 (5): 308-311, 1956.
- SCHLAEGEL, T. F.:** *Ocular Toxoplasmosis and Pars Planitis*. *Current Ophthalmology Monograph*. Grune and Stratton (New York), 378, 1978.