

ARCHIVOS DE LA
S. A. O. O.



SOCIEDAD AMERICANA DE OFTALMOLOGIA Y OPTOMETRIA

SUMARIO

	Págs.
<i>Necrológica doctor Alejandro Salleras</i>	
José Ignacio Barraquer	7
<i>Epiqueratofaquia hipermetrópica trabajo experimental en conejos (Continuación)</i>	
Vasilis Stathoulopoulos	11
 ACTAS DEL TERTIUM FORUM OPHTHALMOLOGICUM	
<i>Glaucoma congénito</i>	
Jorge Guerrero León	45
<i>Surgery of cataract in children & young adults</i>	
J. Agarwal - Mrs. T. Agarwal	51
<i>Sutural materials in microsurgical procedures</i>	
I. Esente - R. Brancato	59

A LOS COLABORADORES

Los artículos para publicación, crítica de libros, peticiones de intercambio y otras comunicaciones deben enviarse a: "Redacción Archivos de la Sociedad Americana de Oftalmología y Optometría", Apartado Aéreo 091019, Bogotá, 8, Colombia.

Los trabajos originales deben ir acompañados de una nota indicando que no han sido publicados y que en caso de ser aceptados no serán ofrecidos a otras revistas sin consentimiento de la Redacción de la S.A.O.O. Deben estar escritos a máquina, a doble espacio, en una sola cara, en papel tamaño corriente, con un margen de 5 centímetros e ir acompañados de una copia en carbón.

El nombre del autor debe ir seguido de su mayor grado académico y colocado a continuación del título del artículo. La dirección completa debe figurar al final del trabajo.

Las ilustraciones deben ir separadas del escrito, numeradas en orden y con las leyendas en hojas aparte. El nombre del autor debe ir escrito en el reverso de las láminas y en el extremo superior la palabra "Arriba". Los gráficos y esquemas deben ir dibujados con tinta china. Las microfotografías deben indicar el grado de aumento. Las radiografías pueden enviarse en original. Las fotografías de personas reconocibles deben ir acompañadas de la notificación de poseer autorización del sujeto, si es un adulto, o de los parientes si es menor.

La bibliografía debe limitarse a la consultada por el autor para la preparación del artículo, ir ordenada y alfabéticamente por el sistema Harvard y abreviada de acuerdo con el World List of Scientific Publication (el volumen en números arábigos subrayado, y la primera página en números arábigos):

v. g. SCHEPENS, C. L., (1955) Amer. J. Ophthal., 38,8.

Cuando se cita un libro debe indicarse el nombre completo, editorial, lugar y año de la publicación, edición y número de la página:

v. g. RYCROFT, B. W., (1955) "Corneal Grafts" p. 9. Butterwoth. London.

Los autores recibirán pruebas de sus artículos para su corrección, y las que alteren el contenido del texto serán a su cargo. Los autores recibirán gratuitamente 50 apartes de su artículo. Los apartes adicionales se suministrarán a precio de costo.

Suscripción para un año:

Colombia:	\$ 250.00
Extranjero:	U.S.\$ 10.00

ARCHIVOS DE LA SOCIEDAD
AMERICANA DE OFTALMOLOGIA
Y OPTOMETRIA

INSTITUTO BARRAQUER DE AMERICA

ARCHIVOS
DE LA
SOCIEDAD AMERICANA
DE
OFTALMOLOGIA Y OPTOMETRIA

REGISTRO No. 000933 DEL MINISTERIO DE GOBIERNO, ABRIL DE 1977
PERMISO DE TARIFA POSTAL REDUCIDA No. 213 DE ADMINISTRACION POSTAL

Vol. 16 — Enero de 1982 — No. 1

SECRETARIO GENERAL:
FEDERICO SERRANO M. D.
SECRETARIA DE REDACCION:
CARMEN J. BARRAQUER M. D.

APARTADO AEREO 091019
BOGOTA - COLOMBIA

SOCIEDAD AMERICANA
DE
OFTALMOLOGIA Y OPTOMETRIA

JUNTA DIRECTIVA

1981 — 1982

Dr. ORLANDO ANGULO
Dr. FEDERICO SERRANO
Dr. FABIAN MARTINEZ
Dr. PABLO HENAO DE BRIGARD
Dra. CARMEN BARRAQUER
Dra. OLGA WINZ DE WILDE
Dr. VICENTE RODRIGUEZ PLATA

Secretario General: Dr. FEDERICO SERRANO M. D.

Secretaria Redacción: Dra. CARMEN BARRAQUER M. D.

El precio actual de la revista es de \$750 y US\$24.00



El doctor Alejandro Salleras en 1958.

NECROLOGICA DOCTOR ALEJANDRO SALLERAS

El doctor Alejandro Salleras falleció en Buenos Aires, Argentina, el 13 de octubre de 1980, después de una larga y penosa enfermedad, que sobrellevó con ánimo y espíritu ejemplar.

Con él desapareció una de las grandes figuras de la oftalmología argentina, especialmente de la cirugía del segmento anterior, a la que dedicó especialmente y con gran éxito sus actividades.

Inició sus estudios de medicina en la Facultad de Ciencias Médicas de la ciudad de Buenos Aires, con gran aprovechamiento, siendo en muchas materias ayudante honorario de la cátedra. Es de resaltar su ayudantía en la cátedra del profesor B. A. Houssay, en 1941 y 1942.

En 1945 se graduó como doctor en Medicina y Cirugía, con Diploma de Honor y en 1949 fue adscrito a la cátedra de oftalmología, de la cual era profesor el doctor Raúl Argañaraz. En 1954 pasó a docente libre, dictando numerosos cursos sobre cirugía ocular y colaborando con la cátedra oficial. Durante este período dictó una serie de conferencias en la Sociedad de Oftalmología de Rio Grande Do Sul y en la Universidad de Recife, así como en el centro de Estudios de Oftalmología de la ciudad de Sao Paulo. En 1959, 1960 y 1961, en colaboración con la cátedra oficial, dictó tres cursos completos de oftalmología. Asimismo, en 1961 dictó conferencias especiales sobre injertos de córnea en la Universidad de Córdoba y en la Universidad Nacional de Buenos Aires. Lo anterior por citar sólo unas pocas, ya que su actividad científica y docente se extendió no sólo a su país sino también a diversos países de Europa, Norte y Sur América.

A lo largo de varios años dictó un curso de cirugía corneal en la American Academy of Ophthalmology y fue relator oficial en el IX Congreso Argentino y en el III Congreso Panamericano de Oftalmología, celebrado en Sao Paulo. Asimismo, fue presidente del VIII Congreso Panamericano de Oftalmología, celebrado en Mar del Plata, cuya organización mereció los más altos elogios por parte de los oftalmólogos presentes.

Fue autor de más de 60 trabajos sobre la especialidad y de numerosas películas sobre técnicas operatorias de cirugía ocular. Miembro Honorario y de Número de múltiples sociedades científicas oftalmológicas, entre ellas el Instituto Barraquer de América (Honorario) y la Sociedad Americana de Oftalmología y Optometría (de Número), se desempeñó también como secretario de redacción de "Archivos de Oftalmología de Buenos Aires" y como presidente de la Sociedad Argentina de Oftalmología, en el período 1971-72. Simultáneamente realizó numerosos viajes al exterior, para asistir a congresos, dictar cursos o conferencias y presentar comunicaciones.

En su vida como cirujano realizó múltiples demostraciones quirúrgicas, especialmente en Argentina, Brasil y Colombia, y fue uno de los primeros cirujanos en aplicar queratoprótesis, practicar queratoplastias y aplicar lentes intraoculares.

En Buenos Aires, fundó el Centro de Cirugía Ocular, en donde desempeñaba una vasta labor asistencial y docente, en forma privada.

Al doctor Alejandro Salleras le agradaba el trabajo preciso y bien hecho. Además de gran organizador y hombre de compañía muy amena, era un excelente amigo. Todos cuantos tuvimos oportunidad de visitar la ciudad de Buenos Aires, pudimos comprobar su gran hospitalidad.

Con su desaparición, la oftalmología pierde un gran oftalmólogo y los oftalmólogos un gran amigo. Fue enterrado en el cementerio de La Recoleta, muy cerca de su casa de habitación, donde los amigos que estaban presentes testimoniaron sus sentimientos de simpatía a todos sus familiares, sentimientos a los cuales emotivamente nos unimos al redactar estas líneas, dada la estrecha amistad que nos unía.

J. I. B.

EPIQUERATOFAQUIA HIPERMETROPICA TRABAJO EXPERIMENTAL EN CONEJOS

Tesis de VASILIS STATHOULOPOULOS, M. D.
BOGOTA, COLOMBIA, abril 1981

(CONTINUACION)

C. RESULTADOS CLINICOS Y ANATOMOPATOLOGICOS

1. RESULTADOS CLINICOS

Epitelización

Después de la intervención, la epitelización se controló cada 3 días (fluoresceína, lámpara de Burton).

Desde el limbo, el epitelio avanzaba hacia el lenticulo, completándose la epitelización entre 7 y 12 días postoperatoriamente. La epitelización puede demorarse a causa de la formación de fosetas de desecación en la superficie del lenticulo. Estas fosetas resultan como consecuencia de la protrusión de la córnea central, a consecuencia del aumento de su espesor y el poco parpadeo de los conejos. Deben tratarse con tarsorrafía, tan pronto como son detectadas, porque existe el peligro de infección o la formación de una úlcera estromal aséptica, la cual, después de su epitelización, tendrá como consecuencia una superficie corneal irregular, debida a la pérdida de la sustancia estromal.

De los 5 conejos (1er. grupo), a los cuales se les dejó la tarsorrafía por 1 semana, ninguno presentó fosetas de desecación, y en ellos la córnea estaba epitelizada a los 7 días. En cambio, de los 5 conejos (2º grupo), en que no se practicó tarsorrafía, la epitelización se demoró 10-12 días y 3 de ellos desarrollaron fosetas en la parte nasal inferior del lenticulo. Tan pronto como se les detectaron las fosetas, se les practicó una tarsorrafía temporal, por 1 semana. Al cabo de este tiempo, la córnea, en el sitio de la foseta, estaba epitelizada, pero la pérdida de estroma había creado una depresión que alteraba las miras queratómétricas. La pérdida de sustancia

VASILIS STATHOULOPOULOS

estromal puede ser mínima o grande, dependiendo del tiempo de su evolución y la instauración de un tratamiento precoz (Tabla I).

La tarsorrafía temporal después de la intervención facilita la epitelización corneal, evitando la formación de fosetas y conservando, en esta forma, la integridad del lenticulo.

Transparencia (Figs. 19 y 20).

La transparencia del lenticulo depende primordialmente de la congelación y la talla.

La congelación y talla del disco corneal causa un traumatismo tisular, que tiene como consecuencia la muerte de los queratocitos. Precisamente por esta acelularidad, el lenticulo se ve, por biomicroscopia, ópticamente vacío en las primeras 2 semanas. A medida que el lenticulo se reprueba de queratocitos, que avanzan desde la periferia hacia el centro, los espacios vacíos desaparecen. La repoblación del lenticulo por queratocitos se cumple a los 2-3 meses (Fig. 21).

Además de la muerte de los queratocitos, el criotraumatismo produce edema lenticular, inmediatamente después de la cirugía. El grado de edema

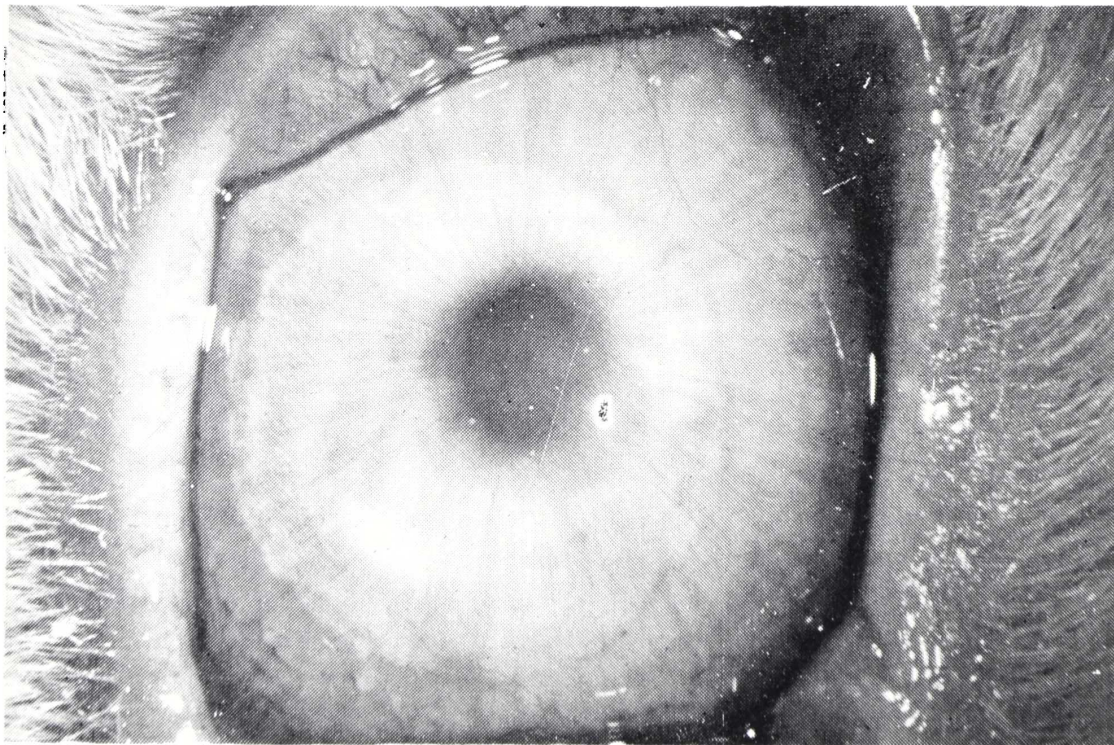


FIGURA 19

Epiqueratofaquia de 73 días de evolución. Lenticulo transparente. Pocos pliegues en el centro.

EPIQUERATOFAQUIA HIPERMETROPICA

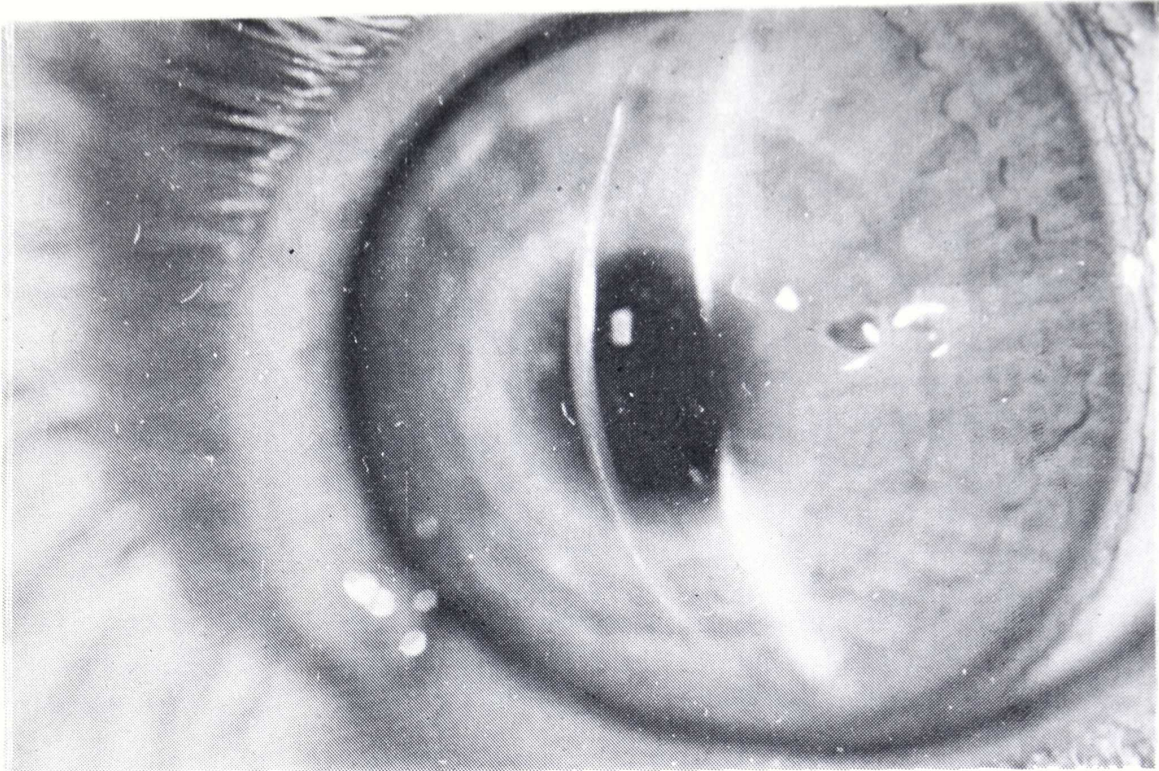


FIGURA 20

Epiqueratofaquia de 68 días de evolución. Lenticulo transparente. Se puede observar la entrecara.

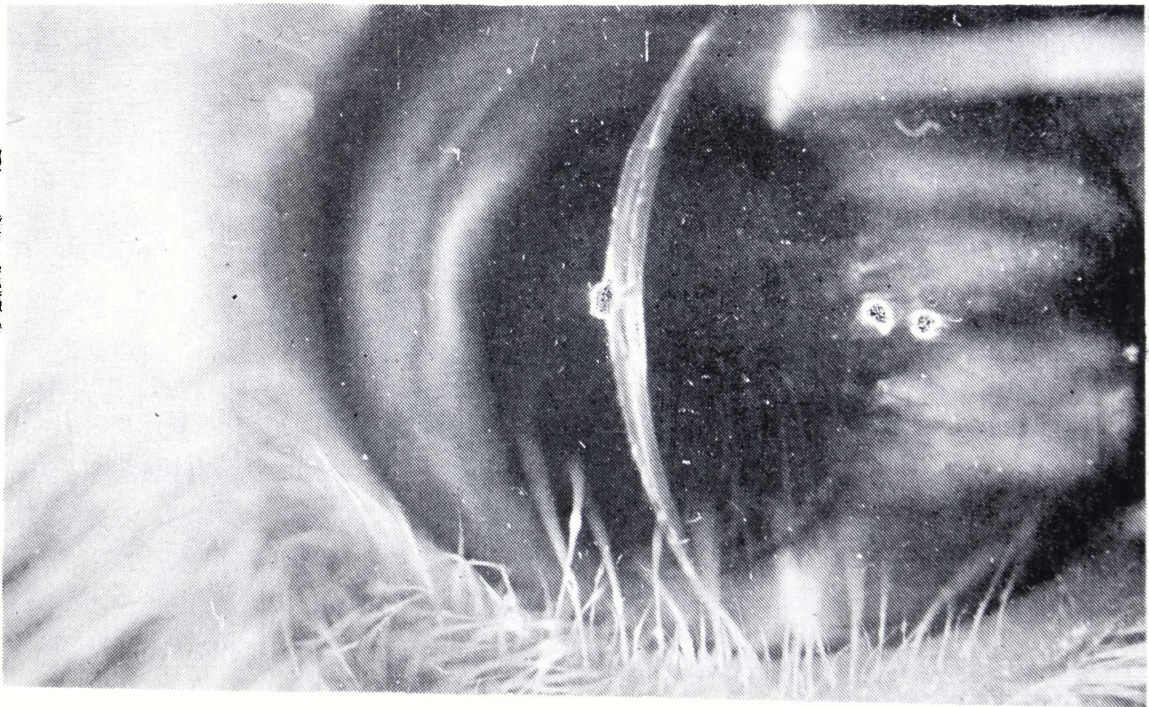

FIGURA 21

Epiqueratofaquia de 66 días de evolución. Lenticulo transparente. Se puede observar el espacio ópticamente vacío en la hendidura.

y su tiempo de duración dependen de la duración de la congelación y desecación, antes de la talla.

Los conejos se dividieron en 2 grupos de 5 conejos cada uno. En ambos grupos el tiempo de congelación fue de 3'-4'.

En el primer grupo, los discos se desecaron antes de la talla, durante 1/-4 horas, a temperatura ambiente. En el segundo grupo no hubo desecación.

24 horas después de la intervención, los lenticulos del primer grupo macroscópicamente tenían muy buena transparencia; en cambio en los del segundo grupo el edema lenticular era evidente.

A los 30-45 días, la transparencia, macroscópicamente, se igualó en los dos grupos.

Después de 60-90 días del postoperatorio, en el primer grupo era difícil distinguir biomicroscópicamente el edema lenticular, en comparación con el segundo grupo, en el cual se notaba todavía edema lenticular discreto (Tabla II).

Retinoscopia

El dato retinoscópico preoperatorio mostró una buena calidad de reflejos y ojos emétopes o ligeramente hipermétropes, de +1.00 esf., aproximadamente. (Fig. 22).

A los 50-60 días del postoperatorio, el dato retinoscópico se obtuvo empleando la forma convencional (conejo despierto, caja de pruebas, retinoscopio). La imagen de los reflejos no proporcionaba la calidad necesaria para determinar con exactitud un punto neutral. Sin embargo, el valor de la esfera se obtuvo por el reflejo más claro que proporcionaba la retina, aunque se tuvo en cuenta que es posible hallarlo más negativo de lo que en realidad correspondía (como en un queratocono). Fue imposible determinar un eje astigmático, bien por aberraciones en diferentes puntos (pérdida estromal lenticular, a causa de las fosetas), bien por opacidades de la entrecara, en algunos casos aislados (epitelización por inclusión), o, principalmente, por existir una corrección altamente positiva en el centro de la córnea, la cual producía reflejos semejantes a los del queratocono (Fig. 23).

El valor esférico aproximado de la retinoscopia fue entre + 14.00 y + 16.00 dioptrías.

Con el programa utilizado (ver ejemplo del programa N° 1), se debería haber obtenido una corrección de alrededor de + 12.00 dioptrías. Posiblemente

EPIQUERATOFAQUIA HIPERMETROPICA

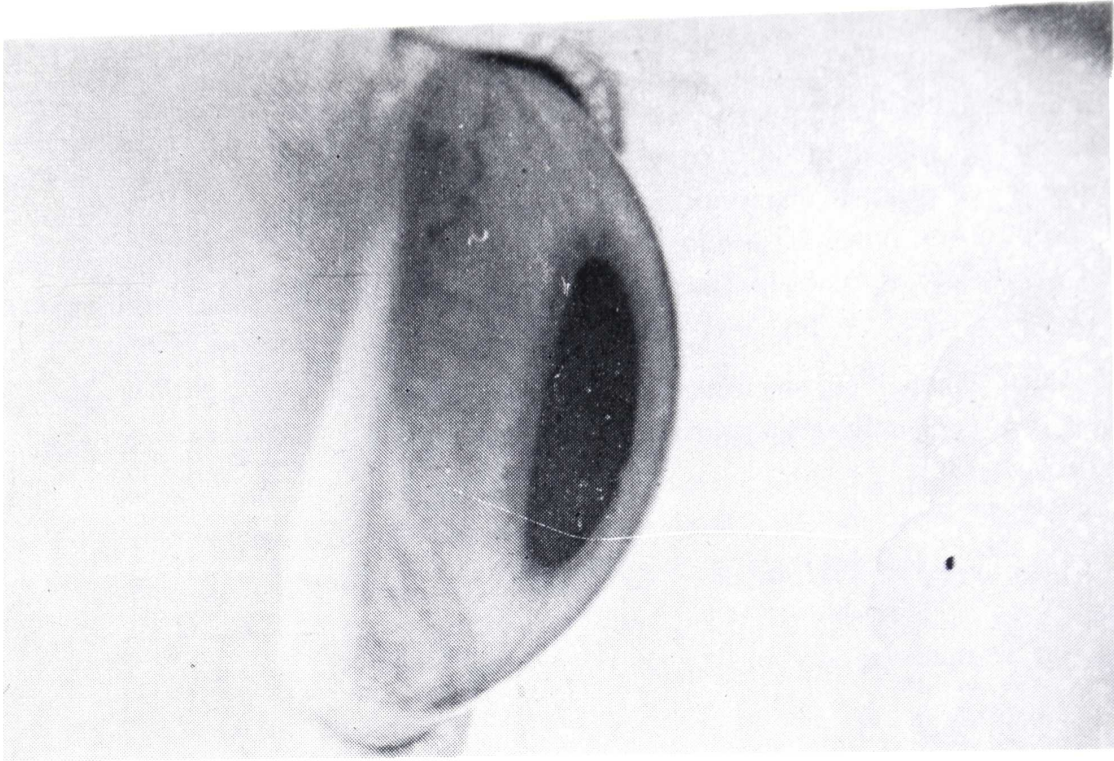


FIGURA 22

Córnea normal del conejo (perfil).

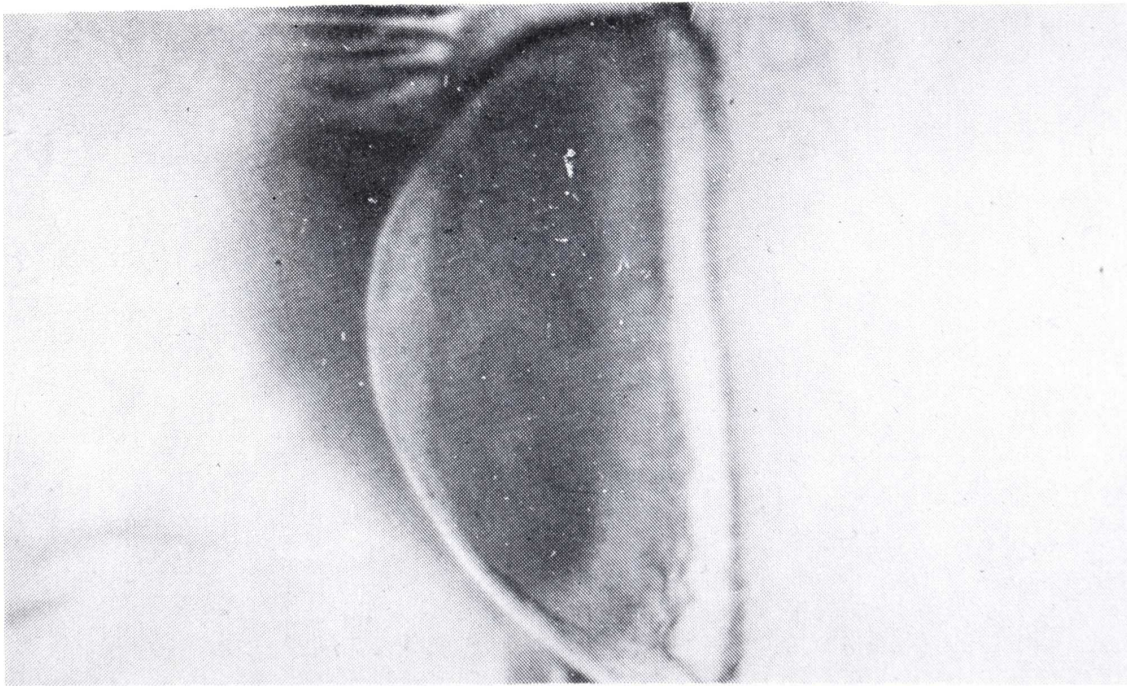


FIGURA 23

Epiqueratofoquia de 60 días de evolución. Hay poco edema en el lenticulo. La curva anterior es semejante a la de un queratocono.

la causa de la hipercorrección fue el tamaño del lenticulo, en relación con el lecho receptor. Como el diámetro del lenticulo era 1.5 mm mayor que el diámetro de la trepanación, la cara posterior del lenticulo se arrugó y la cara anterior se incurvó más, aumentando así la corrección. Biomicroscópicamente, se pueden observar los pliegues en la cara posterior del lenticulo. Se supone que después de cierto tiempo, cuando la cicatrización en la periferia sea completa, la corrección descenderá y los pliegues desaparecerán (Fig. 24).

Para obtener correcciones cerca de las deseadas, el tamaño del lenticulo debe ser igual o ligeramente mayor (0.50-0.75 mm), que la trepanación.

Queratometría

La queratometría se practicó en los ojos intervenidos con el cornealómetro de la casa Obrig, el cual tiene un índice de refracción igual al de la córnea y puede medir radios de curvatura hasta 5.5 mm.

La imagen de las miras aparece pequeña. Las miras son regulares e idénticas en tamaño. De no serlo, es debido a descentraje de la zona

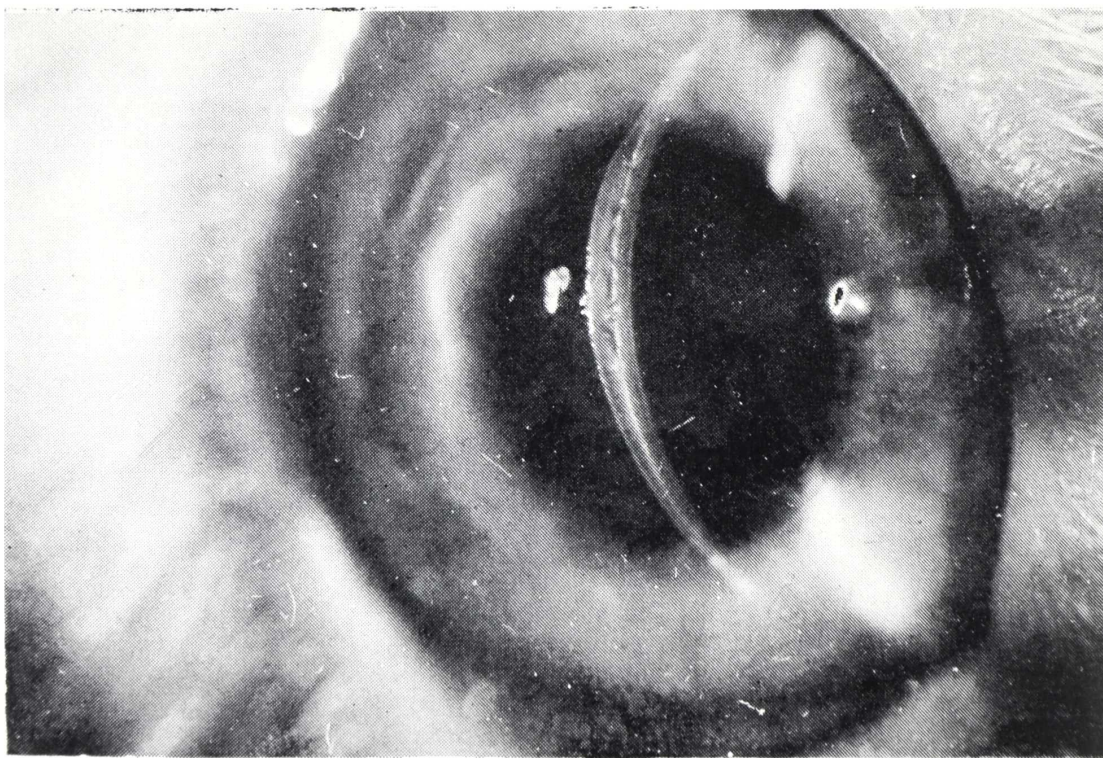


FIGURA 24

Epiqueratofaquia de 66 días de postoperatorio. Lenticulo transparente. Se pueden observar los pliegues en la superficie posterior del lenticulo.

EPIQUERATOFAQUIA HIPERMETROPICA

óptica o a complicación operatoria o postoperatoria (fosetas, pérdida de sustancia estromal lenticular, etc.).

Comparando los valores preoperatorios con los postoperatorios, la queratometría permite establecer el grado de corrección, a nivel corneal, obtenido con la intervención.

Según el programa, el radio de curvatura deseado para una corrección de + 12.00 dioptrías, en un radio inicial de 7.00 mm, es de 5.6 mm (ver ejemplo del programa N° 1).

Sin embargo, los radios de curvatura obtenidos son inferiores a 5.6 mm y su valor depende del tiempo del postoperatorio. Como la cicatrización en la periferia avanza (ver "Retinoscopia"), el radio tiende a aumentar, alcanzando el valor de 5.6 mm (ver ejemplos de queratografías).

Existe un astigmatismo promedio de 0.50-0.75 mm en el radio de curvatura, entre los dos meridianos principales.

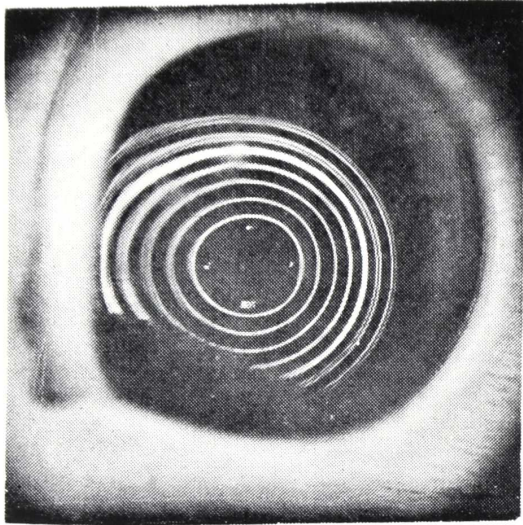
La queratografía se hizo con el PEK, instrumento de la Plastic Contact Lens, en diferentes ojos intervenidos y diferente tiempo de evolución. Este examen informa gráficamente sobre la regularidad de la superficie corneal, el radio obtenido (la mitad del diámetro del anillo principal) y la situación de la zona óptica (Fig. 25).

Los radios de curvatura eran muy pequeños y la regularidad, tanto en la superficie corneal como en la zona óptica, era buena. Sin embargo, se apreció irregularidad en la periferia de la zona óptica, debida a la depresión ocasionada a nivel de la zona de intersección y por la irregularidad del anillo periférico estromal de la córnea receptora, que se había desecado (ver ejemplos de queratografías).

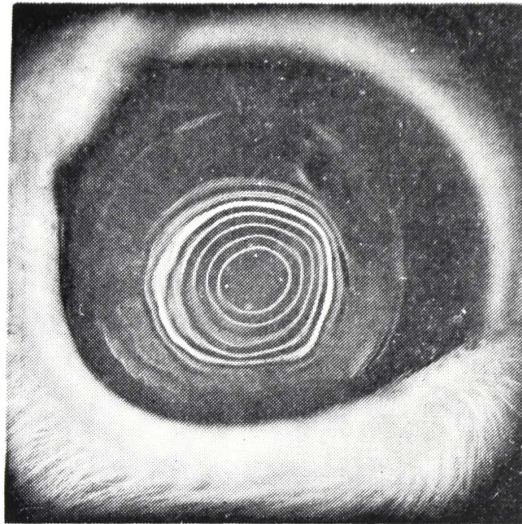
Espesor corneal en el centro

En el programa utilizado para la talla de los lenticulos, el espesor del lenticulo en el centro fue de 0.39 mm, lo cual es un lenticulo muy grueso. En las queratofaquias en humanos, el espesor máximo en el centro es de 0.20 mm, porque cuando la córnea humana tiene un espesor de más de 0.70 en el centro, la agudeza visual baja considerablemente (J. I. Barraquer).

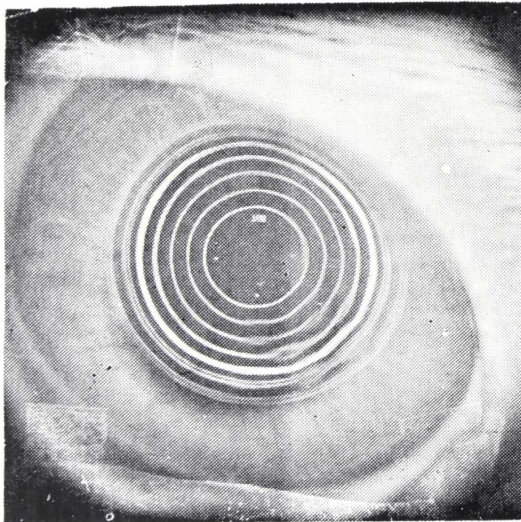
Para obtener un lenticulo con menos espesor en el centro, se debe bajar la corrección, disminuir la zona óptica, o intervenir en córneas planas (ver ejemplos de programas).



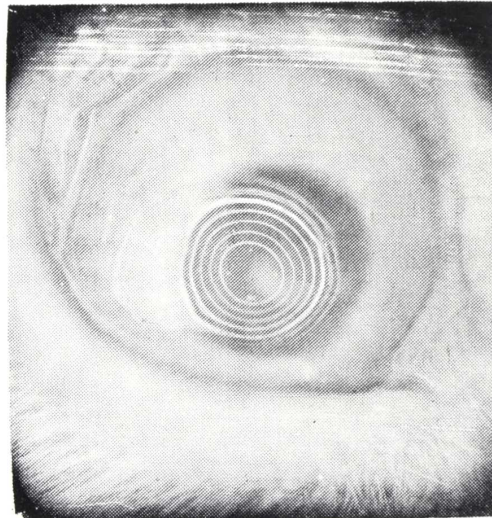
A



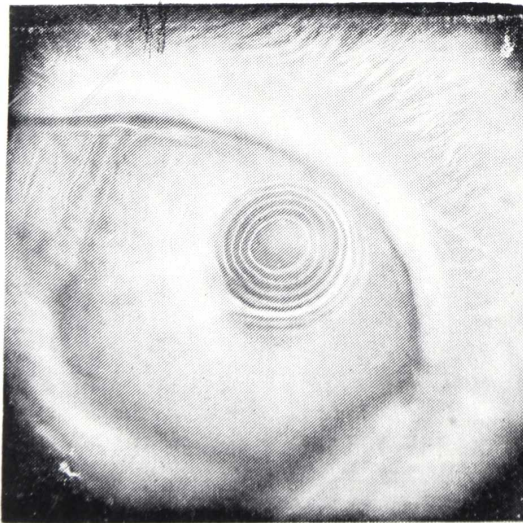
B



C



D



E

FIGURA 25

Queratografías tomadas con el PEK.

A. *Ojo no intervenido. Un poco descentrado nasal. Queratometría: 7.00 x 90; 7.20 x 1.80.*

B. *55 días del postoperatorio. Queratometría: 4.75 x 1.35; 5.25 x 45.*

C. *Ojo no intervenido. Queratometría: 7.00 x 90; 7.10 x 1.80.*

D. *40 días del postoperatorio. Queratometría: 4.25 x 30; 5.00 x 1.20.*

E. *20 días del postoperatorio. Queratometría: 4.00 x 1.35; 4.50 x 45.*

EPIQUERATOFAQUIA HIPERMETROPICA

El espesor corneal en el centro se tomó con el pacómetro de Haag-Streit, encontrándose que la córnea normal del conejo tiene un espesor en el centro de alrededor de 0.44 mm. Después de la intervención, el espesor corneal en el centro debe ser de alrededor de 0.83 mm (casi el doble).

Con este espesor tan grande en el centro, es posible obtener información acerca del comportamiento del epitelio y endotelio. Como para el epitelio es difícil cubrir la superficie lenticular, es necesario ayudarlo, haciendo una tarsorrafía. Por otra parte, el endotelio parece que puede mantener transparente no sólo su propio estroma, sino también el estroma adicional.

Los primeros 30 días del postoperatorio el espesor corneal era de alrededor de 0.90 mm, a causa del edema lenticular. A medida que el edema lenticular iba reabsorbiendo el espesor, disminuía su valor.

No se pudo hacer comparación entre el edema postoperatorio del lenticulo y el tiempo de desecación del disco.

Recuperación de la superficie corneal receptora, después de haber retirado el lenticulo

La respuesta de las dos córneas, a las que se les quitó el lenticulo fue igual.

La parte central de la córnea receptora, correspondiente a la zona óptica, se epitelizó rápidamente (2-3 días) y recuperó su transparencia. La parte periférica, correspondiente a la resección anular, quedó expuesta, formando una úlcera anular, aséptica, de 0.5 mm de ancho y poca profundidad (0.12-0.15 mm). Obviamente, existió una respuesta inflamatoria, con edema local superficial y demora de la epitelización. La úlcera se demoró alrededor de 10-12 días en ser cubierta por el epitelio. En el sitio de la úlcera se formó un leucoma tenue superficial, el cual, con el tiempo (1-2 meses), desapareció completamente.

Al cabo de 40 días, biomicroscópicamente se pudo ver que la córnea central estaba completamente sana y que en su periferia había un anillo con una capa epitelial mucho más gruesa que en el resto de la córnea.

2. RESULTADOS ANATOMOPATOLOGICOS

El estudio histopatológico se realizó en el laboratorio de patología del Instituto Barraquer de América, por el doctor Francisco Barraquer.

VASILIS STATHOULOPOULOS

Después de la fijación, coloración con Hematoxilina y Eosina (H.E.) y ácido peryódico de Schiff (P.A.S.).

Bajo el microscopio se encontró una positividad notable de la superficie anterior de la córnea.

La entrecara limpia en la mayoría de los casos y muy bien coaptada con la superficie anterior de la córnea receptora. Cerca de la entrecara las laminillas estromales del lenticulo se encontraron más condensadas que lo normal.

La cicatrización y coaptación de los bordes del lenticulo con la córnea receptora se encontró excelente con una transición suave de la aleta hacia la córnea receptora. Los lenticulos se presentaron con algo de edema, dependiendo éste último, del tiempo del postoperatorio y del tiempo de la desecación de los discos corneales antes de la congelación.

El edema se hizo más notorio en 1/3 y 1/2 profundo de los lenticulos en la parte de la zona óptica. La aleta no presentó edema por lo delgado que era.

Se encontró una disminución discreta de la celularidad en las partes edematosas del lenticulo. Los queratocitos ocupaban las partes superiores y periféricas del lenticulo. Se puede decir que existe una relación directa entre el edema lenticular y la población queratocítica.

El epitelio lenticular mostró, en las partes periféricas, un número de estratos normal; en cambio, en la parte central se reducen a 2 — 3 estratos.

En algunos casos se pudo observar un discreto edema epitelial. Dentro de los casos complicados, se pudo observar una fina vascularización del lenticulo en las partes periféricas.

Los casos con depósitos epiteliales en la entrecara, mostraron una lisis zonal del colágeno lenticular alrededor del depósito.

En un caso se observó reacción inflamatoria superficial de la córnea receptora distal a la aleta del lenticulo.

De la córnea que se retiró el lenticulo a los 15 días, no se encontró ninguna patología estromal o epitelial. En el sitio de la resección anular se encontró una pequeña zona de fibrosis del estroma superficial por debajo de un epitelio normal.

D. COMPLICACIONES

En la Tabla III, se hallan consignadas las complicaciones postoperatorias encontradas durante este estudio.

1. EPITELIZACION DEMORADA

Se debe principalmente a las fosetas de desecación, las cuales pueden producir úlceras estromales asépticas, con subsiguiente irregularidad de la superficie corneal, luego de la reepitelización (ver "Resultados clínicos-epitelización") (Fig. 26).

2. EPITELIZACION DE LA ENTRECARA

Esta puede ser causada por inclusión o por invasión.

Por inclusión (Figs. 27 y 28).

El crecimiento epitelial por inclusión en la entrecara, se debe a desepitelización incompleta de la córnea receptora.

Tanto la desepitelización como la limpieza de la superficie corneal receptora, debe hacerse minuciosamente, bajo microscopio, para estar seguros de que no queda ninguna célula epitelial. Si, por algún motivo, quedan células epiteliales incluidas en la entrecara, en el postoperatorio se multiplican, pudiéndose observar a los 15-20 días, como acúmulos blanquecinos. Sus dimensiones son variables, dependiendo del tiempo de su evolución y a veces tienen tendencia a crecer lentamente.

Biomicroscópicamente se puede observar que estas células se rodean por un halo edematoso, lo cual significa actividad de las células epiteliales.

Por invasión

La epitelización de la entrecara por invasión es una complicación precoz, debida a la mala coaptación de los bordes del lentículo con la córnea receptora, lo que permite que el epitelio periférico penetre rápidamente (1-3 días) en la entrecara. Esto tiene como consecuencia el aislamiento del injerto del resto de la córnea receptora y, finalmente, su muerte, por necrosis tisular.

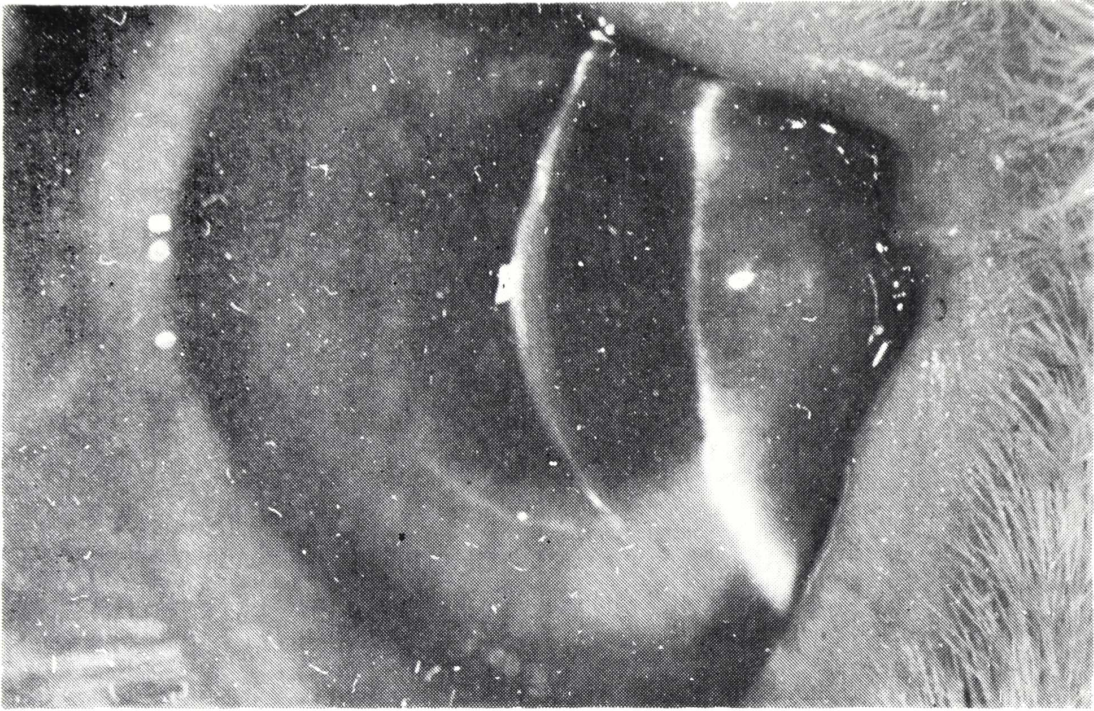


FIGURA 26
Epiqueratofaquia de 85 días de evolución. Lenticulo transparente. Se nota la pérdida estromal en la hendidura.

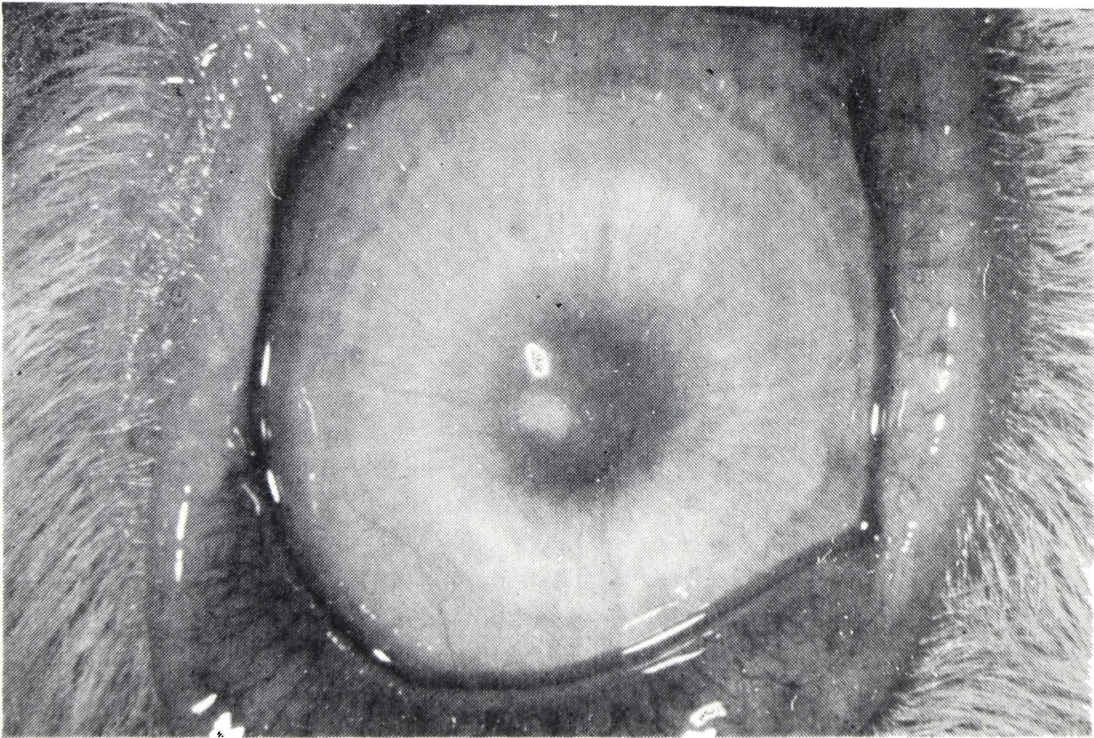


FIGURA 27
Epiqueratofaquia de 78 días de evolución. Epitelización de la entrecara, por inclusión

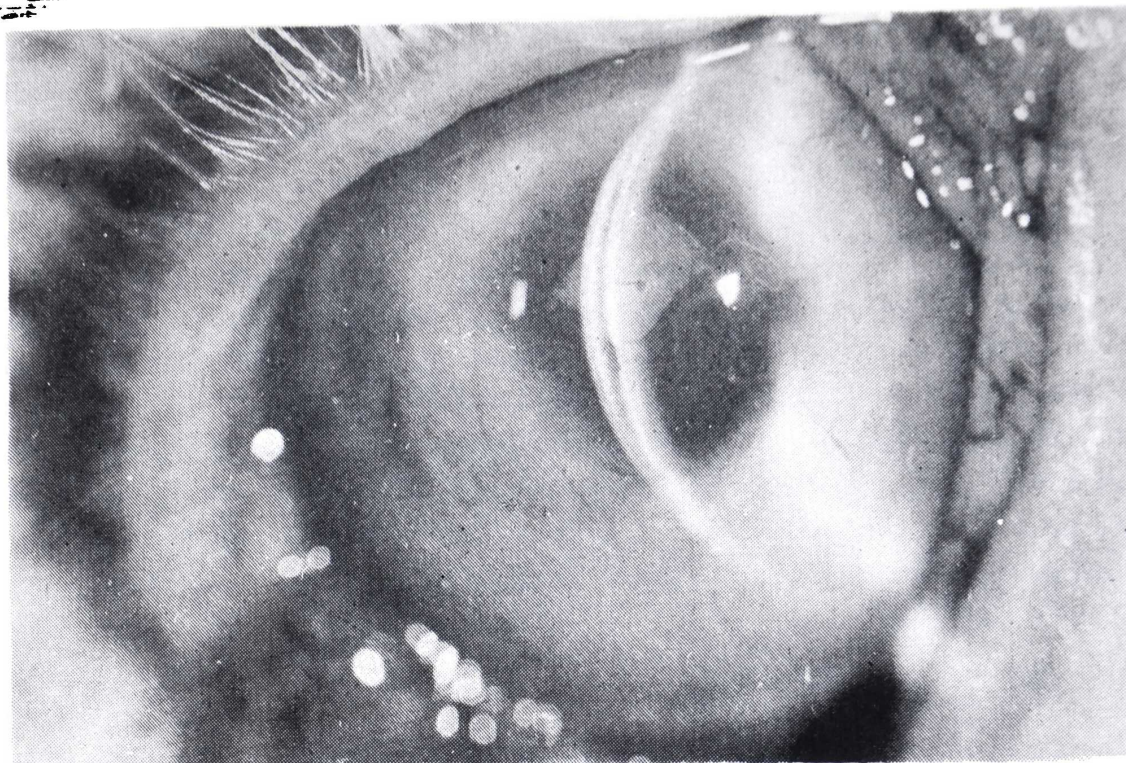


FIGURA 28

Epikeratofaquia de 70 días de evolución. Epitelización de la entrecara, por inclusión. Se puede observar también una fibra de algodón en la entrecara.

En consecuencia, para evitar la epitelización de la entrecara, ya sea por invasión o por inclusión, se debe practicar la desepitelización minuciosamente y coaptar los bordes, de la mejor manera posible.

3. CUERPOS EXTRAÑOS EN LA ENTRECARA

Los cuerpos extraños en la entrecara se perciben únicamente con la ayuda del biomicroscopio. Estos cuerpos pueden ser fibras de algodón o pequeñas partículas, que posiblemente son restos de la esponja de polivinilo, con la cual se efectuó la desepitelización.

Para evitar esta complicación, se debe hacer un examen cuidadoso, bajo microscopio, de la superficie corneal (antes de colocar el lentículo), retirar cualquier partícula, con lavado abundante y pincel de pelo de marta o con pinzas finas, sin dientes.

4. QUERATITIS SUPERFICIAL ESTROMAL DE LA CORNEA RECEPTORA

Como los conejos carecen de Bowman, la desepitelización debe ser muy cuidadosa, evitando causar daño con la esponja al estroma superficial de

la córnea receptora. Si, por algún motivo, la desepitelización causó trauma en la córnea receptora, durante el postoperatorio resultará una queratitis superficial en el sitio del traumatismo, la cual conducirá a la formación de leucomas.

5. *INFECCION*

En general, puede haber infección los primeros días del postoperatorio. Algunos de los factores que pueden precipitar la infección corneal son las foseas persistentes y una mala coaptación de los bordes.

Del grupo de 10 conejos de este estudio, 1 se complicó con infección estreptocócica, luego de una invasión epitelial en la entrecara, por mala coaptación de los bordes. La infección se controló con colirio de Garamicina y ungüento de Terramicina. El lentículo se necrosó y la córnea receptora se opacificó.

6. *NEOVASCULARIZACION*

Un estímulo para la neovascularización es la irritación permanente del tejido corneal, por sutura floja.

Es posible que la sutura se haya colocado floja desde un principio, o que no se haya retirado a tiempo. Normalmente, a los 20-25 días del postoperatorio, las suturas se aflojan, a causa de la retracción del lentículo en los bordes, debida a la cicatrización. Los neovasos jamás llegan hasta el área pupilar, limitándose solamente a sobrepasar 1-2 mm el borde lenticular. Tan pronto se retiran las suturas, los neovasos empiezan a regresar.

La neovascularización se puede evitar dejando los puntos justamente apretados y retirándolos tan pronto se aflojan.

7. *INMUNORREACCION*

Esta complicación no se ha presentado en los 3 meses de observación.

E. *COMENTARIOS*

La epiqueratofaquia pertenece al campo novedoso de la cirugía refractiva y demanda recursos humanos y técnicos especiales.

El cirujano que la practique debe tener un conocimiento básico de matemáticas, geometría, trigonometría y óptica, así como nociones sobre el manejo y programación de computadores, para facilitar los cálculos matemáticos.

EPIQUERATOFAQUIA HIPERMETROPICA

Es indispensable contar con un equipo técnico especializado, como el criotorno con todos sus accesorios, y un buen instrumental quirúrgico, incluyendo el microscopio.

El conocimiento del programa permite hacer innovaciones para mejorar los resultados. Por otra parte, la técnica quirúrgica es fácil de realizar.

Durante el curso postoperatorio de los conejos empleados para el presente estudio, se comprobó que la córnea del conejo tiene una gran capacidad de adaptación y recuperación con este procedimiento. Es así como se evidenció una epitelización y transparencia lenticular rápida, repoblación queratocítica del estroma lenticular en corto tiempo y poder del endotelio para mantener compensado un espesor corneal, aumentado casi al doble de su espesor original.

Las complicaciones biológicas que se presentan no pueden considerarse graves y, en su mayoría, se pueden evitar.

Es probable que la hipercorrección que se obtuvo disminuya después de los 3 primeros meses; sin embargo, se puede evitar, utilizando un DL igual o un poco mayor (0.50-0.75 mm), que la trepanación.

Es importante recalcar que si los resultados operatorios no son satisfactorios, el lenticulo se puede remover, sin dejar ninguna secuela en la córnea receptora.

Como el seguimiento se hizo hasta los 3 meses, es de suponer que puede haber cambios en la corrección o alteraciones del lenticulo, como inmunorreacción o necrosis, en un seguimiento más prolongado.

Otra fase experimental sería comparar los valores teóricos preoperatorios, obtenidos por medio de la computadora, con los valores reales (espesor del lenticulo, radio final, dioptrías de corrección), obtenidos postoperatoriamente "in vivo".

Igualmente, se podría experimentar con esta técnica para la corrección de la miopía y astigmatismos altos.

* * *

Agradezco el estímulo y la ayuda que obtuve del profesor J. I. Barraquer y de los doctores Francisco Barraquer y Luis A. Ruiz, sin la cual no hubiera sido posible la realización de este trabajo. Además, mi gratitud a todas las personas que colaboraron en la elaboración de este trabajo.

V. S.

PECULIARIDADES DEL PROGRAMA

En este programa no se tiene en cuenta el radio y la herramienta (RH), ya que ésta debe ser puntiforme para la talla de la aleta con caras paralelas. También se utilizó ZoRb, o sea, la dimensión de la zona óptica transpuesta al radio base, a través de la longitud del arco de la Zo y Rf y contraída en 9%.

INSTRUCCIONES

PASO	PROCEDIMIENTO	ENTRAR	OPRIMIR			PANTALLA
1	Distribución adecuada	2	2nd	OP	17	799.19
2	Omitir decimales		INV	2nd	fix	799.19
3	Preparar para leer Banco 1	1				1
4	Introducir Lado 1 de la tarjeta					1.
5	Preparar para leer Banco 2	2				2.
6	Introducir Lado 2 de la tarjeta					2.
7	Preparar para leer Banco 3	3				3
8	Introducir Lado 3 de la tarjeta					3.
9	Preparar para leer Banco 4	4				4
10	Introducir Lado 4 de la tarjeta					4.
11	Número de la Historia Clínica		n	n	n	nnn
12	Imprimirlo		2nd	Prnt		nnn
13	Comenzar		E			
14	Introducir los datos cuando el impresor los solicita					

MEMORIAS (INV List)							
0	Rb		10	Ddd			$\hat{\xi}, \hat{L}$
1	Ch		11	Rf			Angulos
2	Cb		12	SZo (Rf-Ezi)			$El' + Ezi' = EL'$
3	EZl	EZl'	13	El			Dpb
4	Fcc		14	SZo Rf $\hat{\alpha}$			El'
5	Zo	Zo	15	Angulos $\hat{\delta}$			
6	Angulo $\hat{\gamma}$		16	Angulo			
7	Rtb		17	EZorT'			
8	Rl	Dp	18	Rt'			
9	Dv	Angulo $\hat{\beta}$	19	Edd'			

EPIQUERATOFAGUIA HIPERMETROPICA

VS EPI

000	76	LBL		036	69	OP	}							
001	15	E	INICIO	037	06	06								
002	22	INV		038	22	INV								
003	58	FIX		039	58	FIX								
004	47	CMS	}	040	01	1	}							
005	69	OP		041	05	5								
006	00	00		042	02	2								
007	04	4		043	03	3								
008	02	2		044	69	OP		Ch						
009	03	3		045	04	04		}						
010	06	6		046	93				0.03					
011	69	OP		047	00	0		}						
012	01	01		048	03	3			VS EPI					
013	01	1		049	66	PAU								
014	07	7	050	42	STO									
015	03	3	051	01	01									
016	03	3	052	69	OP									
017	02	2	053	06	06									
018	04	4	054	01	1	}								
019	69	OP	055	05	5		}							
020	02	02	056	01	1				}					
021	69	OP	057	04	4			}						
022	05	05	058	69	OP					}				
023	98	ADV	059	04	04						C β			
024	03	3	060	93							}			
025	05	5	061	00	0							0.03		
026	01	1	062	03	3							}		
027	04	4	063	66	PAU								}	
028	69	OP	064	42	STO	}								
029	04	04	065	02	02		}							
030	07	7	066	69	OP				}					
031	58	FIX	067	06	06			}						
032	02	02	068	01	1					}				
033	66	PAU	069	07	7									}
034	42	STO	070	04	4						}			
035	00	00	071	06	6									

VASILIS STATHOULOPOULOS

072	02	2	Ezi	108	06	6	Zo
073	04	4		109	03	3	
074	69	OP		110	02	2	
075	04	04		111	69	OP	
076	93			112	04	04	
077	01	1		113	06	6	
078	02	2		114	93		
079	66	PAU		115	05	5	
080	42	STO		116	58	FIX	
081	03	03		117	02	02	
082	69	OP	118	66	PAU	6.5	
083	06	06	119	42	STO		
084	22	INV	120	05	05		
085	58	FIX	121	69	OP		
086	22	INV	122	06	06		
087	58	FIX	123	22	INV		
088	02	2	124	58	FIX		
089	01	1	125	03	3		
090	01	1	126	05	5		
091	05	5	127	03	3		
092	01	1	128	07	7	Rtb	
093	05	5	129	01	1		
094	69	OP	130	04	4		
095	04	04	131	69	OP		
096	01	1	132	04	04		
097	93		133	58	FIX		
098	00	0	134	02	02		
099	05	5	135	02	2		
100	66	PAU	136	08	8		
101	42	STO	137	69	OP		
102	04	04	138	06	06	28	
103	69	OP	139	42	STO		
104	06	06	140	07	07		
105	22	INV	141	69	OP		
106	58	FIX	142	00	00		
107	04	4	143	03	3		

EPIQUERATOFAQUIA HIPERMETROPICA

144	05	5	} Ri	180	06	6	} Dl
145	02	2		181	02	2	
146	04	4		182	07	7	
147	06	6		183	06	6	
148	04	4		184	04	4	
149	69	OP		185	69	OP	
150	01	01		186	01	01	
151	60	OP		187	69	OP	
152	05	05		188	05	05	
153	91	R/S		189	91	R/S	
154	42	STO		190	42	STO	
155	08	08		191	10	10	
156	58	RIX		192	69	PRT	
157	02	02		193	69	OP	
158	99	PRT		194	00	00	
159	69	OP	195	01	1		
160	00	00	196	07	7		
161	01	1	197	01	1		
162	06	6	198	06	6		
163	04	4	199	01	1		
164	02	2	200	06	6		
165	06	6	201	06	6		
166	04	4	202	04	4		
167	69	OP	203	69	OP	} Edd	
168	01	01	204	01	01		
169	69	OP	205	69	OP		
170	05	05	206	05	05		
171	91	R/S	207	91	R/S		
172	42	STO	208	58	FIX		
173	09	09	209	02	02		
174	58	FIX	210	42	STO		
175	02	02	211	19	19		
176	99	PRT	212	99	PRT		
177	69	OP	213	98	ADV		
178	00	00	214	43	RCL		
179	01	1	215	08	08		

VASILIS STATHOULOPOULOS

216	35	1/X	Rf	252	53	(}	
217	85	+		253	43	RCL		
218	53	(254	05	05		
219	43	RCL		255	55	÷		
220	09	09		256	02	2		
221	55	÷		257	54)		
222	03	3		258	33	X ²		
223	03	3		259	54)		
224	02	2		260	34	√X		
225	54)		261	95	=		
226	95	=		262	42	STO		
227	35	1/X		263	12	12		}
228	42	STO	264	43	RCL			
229	11	11	265	08	08			
230	22	INV	266	75	—			
231	58	FIX	267	53	(} Szo Ri		
232	03	3	268	33	X ²			
233	05	5	269	75	—			
234	02	2	270	53	(
235	01	1	271	43	RCL			
236	69	OP	272	05	05		}	
237	04	04	273	55	÷			
238	43	RCL	274	02	2			
239	11	11	275	54)			
240	58	FIX	276	33	X ²			
241	02	02	277	54)			
242	69	OP	278	34	√X			
243	06	06	279	95	=			
244	75	—	280	42	STO			
245	43	RCL	281	13	13			
246	03	03	282	43	RCL	} Szo (Rf-Ezi) -		
247	95	=	283	12	12			
248	75	—	284	75	—			
249	53	(285	43	RCL			
250	33	X ²	286	13	13		} Szo Ri	
251	75	—	287	95	=			

EPIQUERATOFAGUIA HIPERMETROPICA

288	42	STO	} = El	324	15	15	} X	
289	14	14		325	65	X		
290	22	INV	} Angulo $\hat{\xi}$	326	53	(} (Rf-Ezi)	
291	58	FIX		327	43	RCL		
292	01	1		328	11	11		
293	07	7		329	75	—		
294	02	2		330	43	RCL		
295	07	7		331	03	03		
296	69	OP		332	54)		
297	04	04		333	95	=		
298	43	RCL		334	55	÷		÷
299	14	14		335	53	(} (R β -Ezi)
300	58	FIX		336	43	RCL		
301	02	02		337	00	00		
302	69	OP		338	75	—		
303	06	06		339	43	RCL		
304	53	(340	03	03		
305	53	(341	54)		
306	43	RCL		342	95	=	=	
307	05	05		343	42	STO	} Angulo $\hat{\omega}$	
308	55	÷		344	16	16		
309	02	2		345	38	SIN	} Zo'	
310	54)	346	65	X			
311	55	÷	247	02	2			
312	53	(348	65	X			
313	43	RCL	349	53	(
314	11	11	350	43	RCL			
315	75	—	351	00	00			
316	43	RCL	352	75	—			
317	03	03	353	43	RCL			
318	54)	354	03	03			
319	54)	355	54)			
320	95	=	356	95	=			
321	22	INV	357	55	÷			
322	38	SIN	358	43	RCL			
323	42	STO	359	04	04			

VASILIS STATHOULOPOULOS

360	95	=	}	Ezi'	396	95	=	}	I								
361	42	STO			397	42	STO			N							
362	05	05			398	19	19				S						
363	43	RCL			399	43	RCL					U					
364	03	03			400	14	14						F				
365	65	X			401	85	+							}			
366	01	1			402	43	RCL								Ei'		
367	93	.			403	03	03									}	
368	00	0			404	95	=										Si EL' > Edd'
369	09	9			405	42	STO										
370	00	0	406	12	12	EL' insuficiente											
371	08	8	407	43	RCL		}										
372	95	=	408	19	19			I									
373	42	STO	409	32	XIT				N								
374	03	03	410	43	RCL					S							
375	43	RCL	411	12	12						U						
376	14	14	412	77	GE							F					
377	65	X	413	11	A								}				
378	01	1	414	12	B									Ei'			
379	93	.	415	76	LBL										}		
380	00	0	416	11	A	Si EL' > Edd'											
381	09	9	417	69	OP		entonces										
382	00	0	418	00	00			EL' insuficiente									
383	08	8	419	02	2				}								
384	95	=	420	04	4					I							
385	42	STO	421	03	3						N						
386	14	14	422	01	1							S					
387	43	RCL	423	03	3								U				
388	19	19	424	06	6									F			
389	65	X	425	04	4										}		
390	01	1	426	01	1	Ei'											
391	93	.	427	02	2		}										
392	00	0	428	01	1			Si EL' > Edd'									
393	09	9	429	69	OP				entonces								
394	00	0	430	03	03					EL' insuficiente							
395	08	8	431	69	OP						}						

EPIQUERATOFAQUIA HIPERMETROPICA

432	05	05	}	S (Zo') R β -Ezi	469	33	X ²	}	Dp Real		
433	76	LBL					470			95	=
434	12	B					471			55	.
435	43	RCL					472			02	2
436	00	00					473			55	÷
437	75	—					474			43	RCL
438	43	RCL					475			17	17
439	03	03					476			95	=
440	95	=					477			42	STO
441	75	—					478			18	18
442	53	(479			43	RCL
443	33	X ²					480			18	18
444	75	—					481			85	+
445	53	(482			43	RCL
446	43	RCL					483			12	12
447	05	05			484	75	—				
448	55	÷			485	43	RCL				
449	02	2			486	00	00				
450	54)			487	95	=				
451	33	X ²			488	42	STO				
452	54)			489	08	08				
453	34	√X			490	43	RCL				
454	95	=			491	05	05				
455	75	—			492	55	÷				
456	43	RCL	}	El'	493	02	2	}	Angulo $\hat{\alpha}$		
457	14	14					494			95	=
458	95	=			495	55	÷				
459	42	STO	}	S (Zo') Rt	496	43	RCL	}			
460	17	17					497			18	18
461	33	X ²			498	95	=				
462	85	+			499	22	INV				
463	53	(500	38	SIN				
464	43	RFL	}	Rt	501	42	STO	}			
465	05	05					502			15	15
466	55	÷			503	98	ADV				
467	02	2			504	98	ADV				
468	54)			505	22	INV				

VASILIS STATHOULOPOULOS

506	58	FIX		543	75	—	}
507	03	3	}	544	43	RCL	
508	05	5		545	02	02	
509	03	3		546	95	=	
510	07	7		547	69	OP	
511	06	6		548	06	06	
512	05	5		549	98	ADV	
513	69	OP		550	22	INV	
514	04	04		551	58	FIX	
515	58	FIX		552	01	1	
516	02	02		553	03	3	
517	43	RCL	554	02	2		
518	18	18	555	07	7		
519	85	+	556	02	2		
520	43	RCL	557	01	1		
521	01	01	558	01	1		
522	95	=	559	03	3		
523	69	OP	560	69	OP		
524	06	06	561	04	04		
525	98	ADV	562	58	FIX	}	
526	22	INV	563	02	02		
527	58	FIX	564	43	RCL		
528	01	1	565	15	15		
529	06	6	566	69	OP		
530	03	3	567	06	06		
531	03	3	568	98	ADV		
532	06	6	569	98	ADV		
533	05	5	570	43	RCL		
534	69	OP	571	05	05		
535	04	04	572	55	÷	}	
536	58	FIX	573	02	2		
537	03	03	574	95	=		
538	02	2	575	55	÷		
539	00	0	576	53	(
540	75	—	577	43	RCL		
541	43	RCL	578	00	00		
542	08	08					

Rt'

Rt' = Rt + Ch

Dp'

ALFA

Angulo $\hat{\beta}$

EPIQUERATOFAGUIA HIPERMETROPICA

579	75	—	}	616	01	1	}	
580	43	RCL		617	06	6		
581	03	03		618	03	3		
582	54)		619	03	3		
583	95	=		620	01	1		
584	22	INV		621	03	3		} Dp'a
585	38	SIN		622	06	6		
586	42	STO		623	05	5		
587	09	09		624	69	OP		
588	22	INV		625	04	04		
589	58	FIX	626	58	FIX	}		
590	03	3	627	03	03			
591	05	5	628	02	2			
592	03	3	629	00	0			
593	07	7	630	85	+		} Rt'a	
594	01	1	631	43	RCL			
595	03	3	632	02	02			
596	06	6	633	95	=			
597	05	5	634	69	OP			
598	69	OP	635	06	06			
599	04	04	636	98	ADV			
600	58	FIX	637	22	INV			
601	02	02	638	58	FIX			
602	43	RCL	639	01	1	} BETA		
603	00	00	640	04	4			
604	75	—	641	01	1			
605	43	RCL	642	07	7			
606	03	03	643	03	3			
607	85	+	644	07	7			
608	43	RCL	645	01	1			
609	01	01	646	03	3			
610	95	=	647	69	OP			
611	69	OP	648	04	04			
612	06	06	649	58	FIX			
613	98	ADV	650	02	02			
614	22	INV	651	43	RCL			
615	58	FIX	652	69	OP			

VASILIS STATHOULOPOULOS

653	69	OP	} BETA	690	69	OP	} Angulo δ
654	06	06		691	04	04	
655	98	ADV		692	58	FIX	
656	98	ADV		693	03	03	
657	22	INV		694	53	(
658	58	FIX	695	53	(
659	03	3	} Rt' $\hat{\beta}$	696	43	RCL	} Angulo ξ
660	05	5		697	10	10	
661	03	3		698	55	÷	
662	07	7		699	02	2	
663	01	1		700	54)	
664	04	4		701	55	÷	
665	06	6		702	43	RCL	
666	05	5		703	04	04	
667	69	OP		704	54)	
668	04	04		705	55	÷	
669	58	FIX		706	43	RCL	
670	02	02		707	07	07	
671	43	RCL		708	95	=	
672	07	07		709	22	INV	
673	85	+		710	38	SIN	
674	43	RCL	711	42	STO		
675	01	01	712	06	06		
676	95	=	713	43	RCL		
677	69	OP	714	10	10		
678	06	06	715	55	÷		
679	98	ADV	716	02	2		
680	22	INV	717	55	÷		
681	58	FIX	718	43	RCL		
682	01	1	719	04	04		
683	06	6	720	55	÷		
684	03	3	721	43	RCL		
685	03	3	722	00	00		
686	01	1	723	95	=		
687	04	4	724	22	INV		
688	06	6	725	38	SIN		
689	05	5	726	42	ETO		

EPIQUERATOFAGUIA HIPERMETROPICA

727	11	11	}	764	01	1	}			
728	75	—			765	04		4		
729	43	RCL		} Angulo \hat{i}	766	06		6	} Dp' $\hat{\beta}$	
730	06	06				767		05		5
731	95	=				768		69		OP
732	42	STO				769		04		04
733	11	11				770		58		FIX
734	38	SIN				771		03		03
735	65	X				772		43		RCL
736	43	RCL				773		13		13
737	00	00			774	69	OP			
738	95	=			775	06	06			
739	55	÷	} Dp' $\hat{\beta}$	776	98	ADV	}			
740	43	RCL			777	22		INV		
741	06	06			778	58		FIX		
742	38	SIN			779	02		2		
743	95	=			780	02		2		
744	85	+			781	01		1		
745	43	RCL			782	03		3		
746	02	02			783	03		3		
747	95	=			784	00		0		
748	42	STO			785	01		1		
749	13	13	}	786	03	3	} GAMA			
750	02	2			787	69		OP		
751	00	0			788	04		04		
752	75	—			789	43		RCL		
753	43	RCL			790	06		06		
754	13	13			791	58		FIX		
755	95	=			792	02		02		
756	42	STO			793	69		OP		
757	13	13			794	06		06		
758	22	INV			795	98		ADV		
759	58	FIX	}	796	98	ADV				
760	01	1			797	98	ADV			
761	06	6			798	98	ADV			
762	03	3			799	98	ADV			
763	03	3								

VASILIS STATHOULOPOULOS

EJEMPLO Nº 1

	VS	EPI	
	7.00		RB
	0.03		CH
	0.03		CB
	0.12		EZI
	1.05		FCC
	6.50		ZO
	28.00		RTB
RI =			
	7.00		
DV =			
	12.00		
DL =			
	8.50		
EDD =			
	0.45		
	5.59		RF
	0.27		EL
	10.72		RT =
	15.854		DP =
	17.28		ALFA =
	6.90		RTA =
	20.030		DPA =
	27.53		BETA
	28.03		RTB =
	-2.025		DPB =
	8.31		GAMA

Este programa se utilizó para la talla de todos los lenticulos.

$$EL \quad 0.27 + 0.12 = 039$$

EPIQUERATOFAQUIA HIPERMETROPICA

EJEMPLO N° 2

VS EPI

7.00	RB
0.03	CH
0.03	CB
0.12	EZI
1.05	FCC
6.50	ZO
28.00	RTB
RI =	
6.80	
DV =	
12.00	
DL =	
8.50	
EDD =	
0.45	
5.46	RF
0.28	EL
10.80	RT =
15.771	DP =
17.22	ALFA
6.90	RTA =
20.030	DPA =
27.64	BETA
28.03	RTB =
-2.025	DPB =
8.31	GAMA

EJEMPLO N° 3

VS EPI

7.00	RB
0.03	CH
0.03	CB
0.12	EZI
1.05	FCC
6.50	ZO
28.00	RTB
RI =	
7.00	
DV =	
16.00	
DL =	
8.50	
EDD =	
0.45	
5.23	RF
0.37	EL

INSUF

Cuando el espesor del lenticulo es mayor que el espesor del disco el programa da insuficiente

Aquí $EL = 0.37 + 0.12 = 0.49$
y $EDD = 0.45$

EJEMPLO N° 4

	VS EPI		VS EPI		VS EPI
	7.00	RB	7.00	RB	7.00
	0.03	CH	0.03	CH	0.03
	0.03	CB	0.03	CB	0.03
	0.12	EZI	0.12	EZI	0.12
	1.05	FCC	1.05	FCC	1.05
	6.50	ZO	6.50	ZO	6.50
	28.00	RTB	28.00	RTB	28.00
RI =			RI =		RI =
	7.00			7.00	
DV =			DV =		DV =
	8.00			10.00	
DL =			DL =		DL =
	8.50			8.50	
EDD =			EDD =		EDD =
	0.45			0.45	
	5.99	RF		5.78	RF
	0.18	EL		0.23	EL

El espesor del lente es directamente proporcional a las dioptrías de corrección e inversamente proporcional al radio final.

EJEMPLO N° 5

	VS EPI		VS EPI		VS EPI
	7.00	RB	7.00	RB	7.00
	0.03	CH	0.03	CH	0.03
	0.03	CB	0.03	CB	0.03
	0.12	EZI	0.12	EZI	0.12
	1.05	FCC	1.05	FCC	1.05
	6.50		6.50	ZO	6.50
	28.00	RTB	28.00	RTB	28.00
RI =					RI =
	7.40		7.00		6.60
DV =					DV =
	10.00		10.00		10.00
DL =					DL =
	8.50		8.50		8.50
EDD =					EDD =
	0.45		0.45		0.45
	6.05	RF	5.78	RF	5.51
	0.22	EL	0.23	EL	0.24

El espesor del lenticulo es inversamente proporcional al radio de la superficie anterior de la córnea receptora (Ri).

EJEMPLO Nº 6

	VS EPI		VS EPI
RB	7.00	RB	7.00
CH	0.03	CH	0.03
CB	0.03	CB	0.03
EZI	0.12	S	0.12
FCC	1.05	FCC	1.05
ZO	5.50	ZO	6.50
RTB	28.00	RTB	28.00
RI =		RI =	
7.00		7.00	
DV =		DV =	
12.00		12.00	
DL =		DL =	
8.50		8.50	
EDD =		EDD =	
0.45		0.45	
RF	5.59	RF	5.59
EL	0.18	EL	0.27
		INSUF	

El espesor del lenticulo es directamente proporcional a la zona óptica.

EPIQUERATOFAQUIA HIPERMETROPICA

TABLA I

RELACION ENTRE LA TARSORRAFIA INMEDIATA DESPUES DE LA INTERVENCION Y LA EPITELIZACION

	Con Tarsorrafía	Sin Tarsorrafía
Nº de conejos	5	5
Tiempo de epitelización	7 días	8-14 días
Formación de focetas	0	3
Pérdida estromal	0	3

TABLA II

RELACION ENTRE EL EDEMA LENTICULAR Y LA DESECACION DEL DISCO CORNEAL ANTES DE LA CONGELACION Y TALLA

Días postoperatorio	EDEMA LENTICULAR (MACROSCOPICAMENTE)		EDEMA LENTICULAR (MICROSCOPICAMENTE)	
	Grupo 1 (5 conejos) DISCOS DESECADOS	Grupo 2 (5 conejos) DISCOS NO DESECADOS	Grupo 1 (5 conejos) DISCOS DESECADOS	Grupo 2 (5 conejos) DISCOS NO DESECADOS
1	++	+++++		
30	+	+++		
45	0 — +	+	+	
60	0	0	0 — +	++
más de 60			0	+ 0 — +

TABLA III

COMPLICACIONES

EPITELIZACION DE LA ENTRECARA								
Número de conejos	Focetas de desecación	Miras queratométricas irregulares	Férdida Estromal	Por Inclusión	Por Invasión	Infección	Neovascularización	Cuerpos extraños de la entrecara
10	3	3	3	2	1	1	2	2

BIBLIOGRAFIA

- BARRAQUER, J. I.: **Queratomileusis y queratofaquia**. Editorial Arco, Bogotá, 1980.
- WERBLING, T. P., y KLYCE, S. D.: **Epikeratophakia: hyperopia correction**.

ACTAS TERTIUM FORUM OPHTHALMOLOGICUM

GLAUCOMA CONGENITO

Dr. JORGE GUERRERO LEON*

Costa Rica

Generalidades:

Se caracteriza principalmente por el aumento de la presión intraocular, que se puede presentar desde el nacimiento hasta el primer año de vida. Se acompaña de anomalías del segmento anterior del ojo, especialmente del seno camerular.

Herencia autosómica recesiva, edema de córnea, epífora, blefaroespasmos y aumento del diámetro corneal.

GLAUCOMA CONGENITO

GENERALIDADES

- 80% aparece antes del 1er. año de vida.
- Después del 1er. año: glaucoma congénito tardío.
- Frecuencia: 8 casos cada 100.000 nacimientos.
- 80% es bilateral.
- Sexo masculino: 70%.
- Causa más frecuente de ceguera precoz de origen congénito.
- 50% de los ciegos es por glaucoma.
- 0,01 - 0,07% de enfermedades oculares.

Jefe servicio de oftalmología, Hospital Nacional de Niños Dr. Carlos Sáenz Herrera, San José, Costa Rica.

GLAUCOMA CONGENITO ASOCIADO

1. Malformaciones oculares:

Disgenesia mesodérmica de la córnea y del iris de Rieger.

Aniridia.

Esclerocórnea - córnea plana.

2. Malformaciones múltiples y oculares:

Facomatosis:

A. Neurofibromatosis de Von Reckling-Hausen.

B. Sturge - Weber - Krabbe

C. Angiomatosis retinocerebelosa (Laglyze - Von Hippel - Lindau).

3. Errores congénitos del metabolismo:

Hiperaminoaciduria. Sínd. Löwe.

Homocistinuria.

Mucopolisacaridosis. Sínd. Hurler.

			<i>E D A D</i>			
			<i>Meses</i>		<i>Años</i>	
<i>S E X O</i>			0-1	4	6 M a 1 año	2
M	8	57.14	1-2	1	1-2	1
F	6	42.86	2-3		2-3	
TOTAL	14	100. %	3-4	2	3-4	
			4-5	2	4-5	1
			5-6	1		
				<hr/>		<hr/>
				10		4
			TOTAL		14	

GLAUCOMA CONGENITO

LUGAR DE PROCEDENCIA

San José	6	42.85
Alajuela	1	7.14
Cartago	1	7.14
Puntarenas	2	14.28
Guanacaste	1	7.14
Limón	1	7.14
Nicaragua	2	14.28
TOTAL	14	100. %

GLAUCOMA, OJO LESIONADO

Ao	9 (18 ojos)	78.26
OD	2	8.69
OI	3	13.05
TOTAL	23 ojos	100. %

CONTROLES TONOMETRICOS

POST-OPERATORIOS

TONOMETRIA APLANACION

			<i>PREOPERATORIA</i>	20	2	14.28
41	5	21.73		17	3	21.42
34	2	8.69		14	3	21.42
29	5	21.73		12	3	21.42
24	10	43.47		10		
20	1	4.38		8.5	1	7.14
TOTAL	23	100. %		7	2	14.28

TOTAL 14 100. %

JORGE GUERRERO LEON

SINTOMAS DE GLAUCOMA
CONGENITO

<i>FONDO OCULAR</i>			
		Fotofobia	14
N	15	Blefaroespasma	14
Vitreo organizado	1	Opacidad corneal	12
Excavación glaucomatosa	5	Aumento diámetro corneal	10
		Estrías Haab	9

DIAMETRO CORNEAL EN MM.

10	0	
10.5	0	
11	2	8.69
11.5		
12	1	4.34
12.5	6	26.08
13	7	30.43
13.5	2	8.09
14	3	13.04
14.5	1	4.34
15		
TOTAL	23	100. %

CUADROS CLINICOS AGREGADOS

Síndrome Sturge Weber	1
Síndrome Peter	1
Síndrome Reiger	1
Esclerocórnea	1
	1 = 7.14%
	4 = 28.57%

GLAUCOMA CONGENITO

<i>ANTECEDENTES FAMILIARES DE GLAUCOMA</i>		<i>OPERACION ANTIGLAUCOMATOSA</i>	
		<i>Trabeculotomía 14</i>	
	Ao	18	78.26
2 hermanos glaucomatosos	OD	2	8.69
1 = 7.14%	OI	3	13.05
	TOTAL	23	100. %

DATOS ESTADISTICOS

Población total de C. R. (1978)	2.098.531
Mujeres	1.042.401
Hombres	1.056.130
Consulta total oftalmológica 1979	
(H.N.N.)	5.946 Ptes.
Nacidos en 1978	35.410
Incidencia = 1 x 2.529 nacimientos	

Las estadísticas fueron tomadas del Hospital Nacional de Niños, servicio oftalmología, 1979.

INTRODUCCION

Se reporta en este trabajo las trabeculotomías realizadas durante el año de 1979, en el servicio de oftalmología del Hospital Nacional de Niños Dr. Carlos Sáenz Herrera, con la técnica del doctor Harms, modificada por la escuela de Lyon.

MATERIAL Y METODOS

Microscopio de Zeiss, trabeculótomo de Paufigue, etc. Veintitrés ojos con glaucoma congénito a los cuales se les realizó trabeculotomía, según técnica de Harms.

RESULTADOS

Catorce niños con glaucoma congénito sin operación previa, ocho masculinos y seis femeninos, se les realizó en 23 ojos trabeculotomía, diez niños menores de seis meses, dos menores de un año, uno menor de dos años y otro entre cuatro y cinco años. Nueve niños con glaucoma bilateral (78.26%). En cinco niños unilateral (21.74%). Diámetro corneal menos de 11,5 mm en dos ojos y mayor de 11,5 mm en 21 ojos. Síndromes agregados: Sturge Weber, Rieger, anomalía de Peters, esclerocomía, de cada uno un caso (28.5%).

Preoperatoriamente la presión intraocular fue mayor de 20 mm de mercurio en 23 ojos y postoperatoriamente menor de 20 mm de mercurio en 21 ojos al mes de operados, quince ojos con fondo ocular normal, cinco ojos con excavación glaucomatosa.

El niño con disgenesia mesodérmica de Rieger, con glaucoma bilateral se le realizaron tres trabeculotomías.

Un niño con glaucoma bilateral muy avanzado a la semana de nacido, se le realizaron dos trabeculotomías y como tercer procedimiento ciclocrioterapia; un niño con anomalía de Peters, trabeculotomía y ciclocrioterapia. Diecisiete ojos se normalizan con un solo procedimiento quirúrgico.

CONCLUSIONES

Trabeculotomía como procedimiento quirúrgico en glaucoma congénito, da resultados altamente satisfactorios, es aplicable en córneas opacas, no requiere ayudante, puede practicarse más de un procedimiento quirúrgico en el mismo ojo; la complicación más frecuente es la hemorragia en la cámara anterior y sus resultados no son muy satisfactorios en malformaciones oculares (Peters, Rieger).

SURGERY OF CATARACT IN CHILDREN & YOUNG ADULTS

Dr. J AGARWAL
Dr. Mrs. T. AGARWAL
Madras, India

No other surgical speciality has been so dominated by a single operation as has ophthalmology by a cataract operation.

Great advances have been made in the surgery of congenital cataracts. In deciding about surgery of cataract in children, the most important point to bear in mind is that operative failure will result in blindness in the child for his whole life with all its social and economic problems.

First of all, before we go into the different techniques of congenital cataract, we shall first discuss the criteria of an ideal cataract extraction in children.

1. Ideal cataract extraction in children should be in a single operation to avoid more than one general anaesthesia.
2. All, or majority of lens material should be removed to prevent iridocyclitis, secondary membrane formation and secondary glaucoma.
3. There should be no interference with the pupil and danger of iris incarceration should be minimised. Round and active pupil gives best functional and cosmetic results.
4. Anterior chamber should remain formed during entire procedure. This gives good visualisation and helps in preventing damage to corneal endothelium, iris, posterior capsule and vitreous.
5. Pupil should remain dilated.

6. There should be no interference with posterior capsule or vitreous. The danger of vitreous loss or adherence of vitreous to the wound should be minimised.
7. Since children are difficult to examine, or treat, there should be minimum after care and hence absorbable sutures should be used.
8. There should be minimum danger of infection.

The techniques now available for treatment of congenital and traumatic cataracts are.

1. *OPTICAL IRIDECTOMY:*

The earliest operation done on congenital cataract was optical iridectomy. It is a simple and safe operation, but the visual results are not as good as those following complete removal of lens. This method can be used in retarded children who do not require maximum visual acuity. We personally have never liked this operation.

2. *DISCISSION:*

Earliest operation on the lens for congenital cataract was discission. It is simple and safe and the results are good. But multiple operations are usually necessary. Repeated needling may lead to adhesion of iris to the lens remnants with subsequent thick pupillary membrane. The results of this operation depend entirely on the capacity of the eye to absorb the lens and the surgeon gets the credit or the discredit. Pupillary block, glaucoma, secondary pupillary membrane, after-cataract, fibrovascular vitreous membrane and retinal detachment are its complications.

3. *LINEAR EXTRACTION:*

Linear extraction also has many advocates. The success is more, but vitreous disturbance is fairly common. Further more, a relatively larger incision is dangerous in young people due to low scleral rigidity.

4. *THE ZEIGLAR THROUGH AND THROUGH DISCISSION* of lens does not have many supporters but it is useful in the management of membranous cataract.

5. *INTRA-CAPSULAR EXTRACTION OF CATARACT*, particularly congenital in young individuals is contra-indicated. A large incision must be made and vitreous loss is the rule. Even with the use of Alpha Chymotripsin, ligamentum hyaloido-capsulare that attaches the lens to the face of the vitreous remains intact, resulting in vitreous being withdrawn from the eye with the lens.

The favoured surgical techniques in management of congenital, juvenile cataracts has decidedly turned from discission and linear extraction to aspiration.

6. *ASPIRATION*:

Aspiration has been used since antiquity for removing cataracts. It was practised by Antyllus in 2nd Century and by Arabs in the year 1000 A.D. It was Schie who nearly re-introduced aspiration in 1960. In this technique, after a wide cruciate incision is made through the anterior lens capsule with Zeiglar type knife-needle, aspiration needle is introduced and the lens matter is aspirated.

With the advent of aspiration, newer methods have been evolved on the same principles. The methods that have evolved are;

1. Aspiration.
2. Suction and Evacuation with the use of double needle.
3. Phaco-fragmentation or phaco-emulsification-diffusion and suction.

The choice of operation in cases of children and young adults should be such, that will try to fulfill the criteria mentioned earlier. This means it will produce least trauma with minimum complications and good visual results.

Initially, in my early years of practice, we had been doing discission and linear extraction. When Tofique described his twin needle aspiration in 1972, we switched on to aspiration. But since 1975, we are only doing phaco-fragmentation in all types of cataracts in infants, children and young adults.

Our results or phaco-fragmentation have been most rewarding with least amount of complications. There has never been necessity for a second operation where as in all other types of operations several sittings were needed.

Although the technique can be performed with a magnifying loupe, undoubtedly this is one of the operations where surgical microscope serves the most. Under the magnification and the bright light even small thin capsule fragments can be visualised and fragmented and sucked.

The essentials of operation are;

1. Phaco-fragmentation or Phaco-emulsification.
2. Infusion.
3. Suction.

For emulsification of the cataracts, we have been using a mechanical phaco-emulsifier manufactured by "Optikon" of Italy. This instrument does not work on ultrasonics but has a mechanical motor and hence the revolutions produced by it are 10.000 min. Infusion and suction can be regulated with the valve.

All connections between the instrument and the various accessories have been made with silicon or teflon and are thus very easily sterilized.

PHACO-EMULSIFICATION:

The use of ultra-sonic energy for the emulsification of the lens and its aspiration from a small corneal incision has caused a great deal of interest among the ophthalmologists. This method was first described by C.D. Kelman of New York in 1967. The Kelman procedure as it is commonly called is an ingenious method of performing cataract surgery through a 2 to 2.5 mm incision. In this technique the emulsifier is attached to the rotary power supply and is introduced into the anterior chamber after a capsular incision. It has the advantage to start emulsification of lens material only after suction and infusion have started.

In order to bring about emulsification it is therefore necessary that the lens matter comes into contact with the blade itself which is placed in a protective tube. Aspiration and infusion can be used independently without using emulsifier.

SELECTION OF CASES:

Congenital cataract generally accounts for 11.5% in pre-school children. Hence it is very important to select the cases properly and decide when to perform the surgery. The most important indication for early surgery

SURGERY OF CATARACT IN CHILDREN & YOUNG ADULTS

is complete bilateral congenital cataract. These should be operated on almost any time after birth so that the child can have normal development without developing amblyopia.

In cases of incomplete bilateral congenital cataract, if the child is able to catch the objects and play with his toys, we can wait until the child reaches pre-school age and the operation can be performed any time when the parents or the pediatrician or the ophthalmologist feel that the development of the child is hampered due to poor vision. Generally a child with incomplete bilateral congenital cataract does not develop nystagmus or amblyopia. It also will not cure nystagmus if already present.

It should be remembered that good functional result after operation does not mean that the child has good visual acuity on Snellen's chart. Children with nystagmus rarely get good acuity after operation, but they generally do well in every-day life especially in near work. The prognosis for bilateral congenital cataract is good when the eyes are healthy except for cataract without nystagmus and any other congenital abnormality.

When one eye has been operated the other eye should be operated early to prevent amblyopia.

Unilateral Congenital cataract-whether complete or incomplete should be operated immediately. The child is fitted with soft contact lenses by taking Keratometer readings under general anaesthesia.

Secondary Cataract: The indications for operating secondary cataracts in children and young adults vary greatly with the cause. Traumatic cataracts are treated along with the injuries and may have to be removed early if the other portions of the eye are intact. If the cataract is due to Uveitis, the disease must be treated first before operating on the cataract.

PREPARATION OF PATIENTS:

The pupils are dilated with atropine tincture of the previous night and with neosynephrine 10% drops before operation. All patients receive the routine pre-operative medications.

An ab externo 3 mm incision is made at the limbus at about 11 O'clock position. A peripheral iridectomy is done. If pupil is not well dilated, a sector iridectomy must be done. The anterior capsule is pierced with a cystotome and it is hooked out and cut when over possible. The tip of the probe is introduced and with a foot switch phaco-fragmentation, infusion

and suction are started. The Saline wich flows in, keeps the chamber formed all through the surgery and maintains the pressure thus minimising the damage to the cornea. The lens matter is fragmented and sucked out simultaneously. The wound is closed with one suture.

There is no need to rush. The surgeon should take it calmly and remove each and every bit of lens matter and capsule slowly and completely under the microscope.

Occasionally unsightly cataractous remnants are present in traumatic cataract. In these cases we do expect a vitreous loss, and after emulsification, a vitreophage is used and anterior vitrectomy is preformed. The use of vitreophage in these cases is very satisfactory. Post-operative detachment, glaucoma or collapse of the eye ball are thus avoided.

COMPLICATIONS:

1. Incisional opacity, a linear corneal opacity identical to any healed corneal wound is seen when the incision is placed anterior to corneo-scleral limbus. There is no opacity when the incision is properly place at the limbus.
2. Striate Keratitis, on a small incision, the instrument causes transient force on Descemet's membrane, not associated with stromal oedema.
3. Micro-cystic Oedema, This is a consequence of disturbing the endothelial cells.
4. Endothelial damage, In a very few percentage of cases, the instrument may damage the endothelium. This can be easily avoided by working more carefully under microscope.
5. Iris atrophy, This complication can occur if the movements of the instruments are not carefully watched.
6. Minimum cortical remnants may be left behind the iris.
7. Rupture of vitreous phase, generally the vitreous phase is not disturbed, but this complication can occur if care is not taken to protect the posterior capsule.
8. Peaking of pupil.

We have not seen complications like hyphaema, secondary glaucoma, after-cataract, flat chamber, iris prolapse and epithelisation after this procedure.

SURGERY OF CATARACT IN CHILDREN & YOUNG ADULTS

ADVANTAGES:

1. Immediate physical and visual rehabilitation.
2. Minimal corneal astigmatism as the incision is only 3 mm.
3. No iris prolapse.
4. No incidence of hyphaema, flat chamber and down growth of epithelium.
5. Single procedure is sufficient in most of the cases. No need for repeated surgery.
6. If there occurs any vitreous disturbance, anterior vitrectomy can be done immediately, thus avoiding many of the late complications including retinal detachments.

SUTURAL MATERIALS IN MICROSURGICAL PROCEDURES

I. ESENTE (Florenca)
R. BRANCATO (Trieste, Italia)

Microsurgical diffusion has greatly contributed to progress in ophthalmological procedures, but if we consider the wound closure in the most frequent event, that is in ordinary cataract extractions, only with a suitable magnification and a biomicroscopical control of the Tissutal planes and with an adequate choice of the sutural material, can we obtain the best. The best is what Paton calls "a nontraumatic surgery" and Troutman an "anatomic reconstruction of the wound".

The final goal is a rapid recovery of function and the patient's comfort.

*Firts step in microsurgical procedures
and material selection*

Correct incision

Correct wound closure

*Correct wound closure
(precise apposition)
obtainable
with*

Choice of material

Choise of suturing technique

The most important microsurgical materials are:

- synthetic absorbable
- virgin silk
- synthetic non-absorbable or absorbable monofilaments

MICROSURGICAL MATERIALS TO BE PREFERRED

Synthetic

(derivates of polyglycolid acid)

Absorbable: 30-90 days

Size: 8/0

Diam. (approx.): 45-50 microns

Dexon or Vicryl

Partially absorbable

(by means of degradation,
fragmentation or extrusion)

Vegetal derivate Protineaceous
but without antigenic reactions

Size: 8 or 9/0

Diam.: 45-35 microns

Size: 10/0

Diam.: 25-27 microns - In experimentation

Virgin Silk
(white or dyed)

Synthetic monofilament

(polyamid 66)

Size: 9-10-11/0

Diam.: 35-25-18 microns

Tissutal inertness (relative)

High elasticity

Non absorbable but
partial absorption and
degradation may occur
after 1-3 years

Supramid
Perlon
Nylon

Synthetic monofilament

Diam.: 13 microns

black

Nylon 13 microns

Polypropylene

9-10/0

Non-absorbable

Degradation or dissolvation: nihil

Non-wettable, stiffer
than nylon

Prolene

SUTURAL MATERIALS IN MICROSURGICAL PROCEDURES

Non-absorbable material
(completely inert)
No elasticity
Diam.: 60-45 microns

Thin steel

Synthetic monofilament
(polyglycolic 100 copoly-
merlactic acid)
Absorbable: 30-60 days
Elasticity (2-3%)
Size: 9/0
Diam.: 35 microns (approx.)

Vicryl monofil

Omitting here the enumeration of the generally known "basic performances" of the materials preferred today in microsurgical procedures and emphasizing how they have been submitted to refinements and caliber reduction (actual choice from 45 to a fantastic 13 microns), the *clinical demands of the sutures can be summarized as follows:*

inertness or scarce tissutal reaction

(immediate or tardive)

adequate wound retention and reduced

healing time

good handling - postoperative carefree

In reference to literature, experimentation and personal experience, we classify sutures as: *excellent, usable, unadvisable.*

The suturing technique and clinical situations are to be considered apart.

Sutures caliber

	12/0	11/0	10/0	9/0	8/0	7/0
USP	12/0	11/0	10/0	9/0	8/0	7/0
Microns	14	18	25	35	45	64
ø in mm.	0.014	0.018	0.025	0.035	0.045	0.064

CHOICE OF MATERIAL IN MICROSURGICAL PROCEDURES

	Cat. Corneal incisions		Corneal repairs		Sclero-corneal incisions		Iris repairs		I.O.L. (prosthesis fermature)	
	Kerat.		Mixed sut. in Kerat.		Repairs					
Virgin Silk 8-9/0	--	--	++	++	++	++	--	--	--	--
Dexon-Vicryl 8/0	--	--	++	++	++	++	--	--	--	--
Nylon mon. 9-10-11/0	++	++	--	++	++	++	--	++	--	--
Nylon mon. 13 m.	++	++	--	++	++	++	++	++	--	--
Prolene 9-10/0	--	++	--	++	++	++	++	++	++	++
Vicryl monofil. 9/0	++	++	--	++	++	++	--	--	--	--

EXCELLENT = ++ ++ ++
 USABLE = -- -- ++
 UNADVISABLE = -- -- --

Cat. = Cataract
 Kerat. = Keratoplasty
 I.O.L. = Intraocular lenses

N.B. Monofilaments absorbable (Vicryl) or non-absorbable (Nylon-Prolene-Mersilene-Perlon) must be preferred for continuous sutures or buried knots.

Virgin silk, Dexon and Vicryl are preferred for interrupted sutures.

Prolene is less degradable than Nylon but stiffer. To be preferred in I.O.L.

Nylon 13 microns is reserved for special performances and requires more capability and assistance.

Virgin silk 10/0 is actually in experimentation.

SUTURAL MATERIALS IN MICROSURGICAL PROCEDURES

Considerations and conclusions

Synthetic monofilament non-absorbables (nylon, prolene, perlon) appear to be the most eclectic and versatile material available today and meet microsurgical requirements better than any other types, keeping in mind that the best results can be obtained only with a *correct incision* and a *correct wound closure*.

Personal preference is given to nylon 9 or 10/0 with micropoint side-cutting spatulated needles (length 5-7.5 mm.) curvature 3/8 or 1/2, diam. 100-150 microns. Preferable is the more steeply curved needle in deeper suturing (one-or two-plane incisions).

Prolene should be preferred in special demands as for lens implantation and iris repairs or prosthesis legatures or in keratoplasty continuous suturing. Its convenience becomes apparent as it results non-degradable as nylon.

Some shortcomings of the nylon monofilaments, such as the *delayed wound healing* time and the *more elaborate suture technique* must be evaluate and taken into account.

The possible secondary *need of remotion* (postoperative care) must also be considered.

When clinical situations can give preference to a sclero-corneal wound closure (flap covered), you can use the more simple and faster suture, still clinically valid, that is virgin silk 8 or 9/0. This material can give satisfactory results also in mixed sutures.

The quality must be particularly selected to avoid possible bad wound cicatrisation or micronecrosis and extrusion.

We also are favouring this material and we agree with Paton saying that "silk suture can be tightened to a more precise and less changeable tension than that of the more elastic nylon suture".

A new virgin silk 10/0 is actually being used by us on experimentation.

Synthetic absorbable (Dexon or Vicryl) or the absorbable monofilament Vicryl 9/0, offer some clinical advantages but do not seem to be a real alternative of the more eclectic non-absorbable synthetics (nylon, prolene, perlon).

In selecting a sutural material, one must considerer:

The *basic performances*, the *tissutal structure* (cornea-sclera-iris), the

I. ESENTE - R. BRANCATO

type of incision and suturing technique, assistance-equipment-capability of the surgeon, operative situations and patient's conditions which can differ during the procedure.

Surgeon should switch to a new material when he becomes familiar with its performances and he knows how to handle it properly.

“Don't change material and suturing technique if you have already obtained a good functional result and patient's comfort in the fellow eye”.

Microsurgical desirable sutural performances as yet unachieved are the following:

- full versatility
- wound healing time reduced
- no postoperative problems.

NOTICE TO CONTRIBUTORS

Manuscripts submitted for publication, book reviews, requests for exchange copies, and other material must be sent to "Redacción Archivos de la Sociedad Americana de Oftalmología y Optometría", Apartado Aéreo 091019, Bogotá, (8), Colombia.

Original papers must not have been published before, and if they are published in the journal, they must not be submitted to other journals without previous consent from the editors of the S.A.O.O. Manuscripts must be typed in double space, with 1½ inch margins, on 8½ by-inch heavy white bond paper, enclosing a carbon or xerox copy.

The author's name, followed by his highest academic degree, will be placed under the title of the article. His address must be written at the end of the paper.

Figures must be enclosed with the manuscript, in consecutive order, writing their footnotes in separate sheets of paper. The figure number, the authors's name and an arrow pointing up must be written on the reverse side of each original figure. Drawings and sketches must be done in ink. Microphotographs must indicate the increase wanted. Originals of X-rays may be subhitted. Photographs of recognizable people must be sent along with the subject's permission, if an adult, or of his legal guardians, if af child.

References must be limited to those consulted by the author when writing the paper, and must be listed in alphabetical order, following the Harvard system, and abbreviated according to the World List of Scientific Publications (the volume in underlined Arabic numbers, and the first page in Arabic numbers).

v. g. SCHEPENS, C. L., (1955) Amer. J. Ophthal., 38, 8.

When quoting a book, its name, editor, place and year of publication, and page number must be written:

v. g. RYCORFT, B. W., (1955) "Corneal Grafts" p. 9. Butterworth. London.

Authors will receive proofs for correction; any, alteration in the contents will be charged to the author. Fifty tearsheets will be supplied without charge to the author. Additional reprints will be furnished at cost.

Advertisement insertion orders must be sent to:

Secretary - S.A.O.O., Apartado Aéreo 091019, Bogotá (8), Colombia.

One year subscriptions:

Colombia:	\$ 250.00
Foreign countries	US\$ 15.00