

ENDOTHELIUM CORNEEN ET CHIRURGIE DU CRISTALLIN

G. SCUDERI¹ F., S. M. RECUPERO, F. LESNONI LA PAROLA, G. L. MANNI
Roma, Italia

RÉSUMÉ

L'intégrité anatomique et fonctionnelle de l'endothélium est un facteur essentiel de la chirurgie du cristallin.

Les auteurs insistent sur l'importance d'une étude pré-opératoire soignée de l'endothélium (microscope spéculaire) pour mettre en évidence d'éventuelles pathologies dystrophico-dégénératives (kératoendothélioses primaires, "cornea guttata", dystrophies polymorphes postérieures, dystrophies de Fuchs, etc.).

Ils illustrent ensuite les risques que les différentes techniques d'extraction de la cataracte ainsi que l'implantation de cristallins artificiels peuvent faire courir à l'endothélium. Ils soulignent l'importance de deux paramètres fondamentaux de la physiopathologie endothéliale: les altérations de la "réserve fonctionnelle" et l'appauvrissement cellulaire, qui peuvent entraîner, dans certaines conditions, de graves manifestations pathologiques comme la kératopathie bulleuse ("keratoendothéliose secondaire").

Les recherches clinico-expérimentales sur les rapports entre chirurgie du cristallin et endothélium cornéen sont actuellement très actives et au centre d'un

1. Directeur Institut d'Ophtalmologie de l'Université "LA SAPIENZA" de Rome:
Prof. G. SCUDERI.

vaste débat scientifique. L'intérêt soulevé par ce problème est lié à certains facteurs essentiels:

— La possibilité, actuellement, d'étudier morphologiquement et quantitativement, *in vivo*, la couche endothéliale grâce à la microscopie spéculaire avec "contact" et "sans contact";

— Le perfectionnement (incisions, sutures, etc.) des techniques de microchirurgie dans les cas de cataractes séniles, traumatiques, congénitales, et l'emploi, largement répandu aujourd'hui, de lentilles intracaméculaires, antérieures ou postérieures;

— L'importance considérable, parmi les complications post-opératoires, des kératoendothélioses secondaires dûes, le plus souvent, à une altération ou à un traumatisme endothélial.

Tout cela rend nécessaire, comme nous le verrons, une étude pré-opératoire soignée et systématique de l'état anatomico-fonctionnel de la cornée en général et de l'endothélium en particulier (biomicroscopie, pachymétrie et microscopie spéculaire). La mise en évidence, par exemple, d'une dystrophie primaire ou idiopathique, déterminera, selon la gravité et l'évolution de la maladie, le choix du type d'intervention ou en tout cas du type d'incision à pratiquer, et fournira les indications nécessaires sur la possibilité ou l'impossibilité d'utiliser un cristallin artificiel. En outre, le contrôle de l'évolution post-opératoire est particulièrement utile pour apprécier les conditions réelles de l'endothélium cornéen et, par voie de conséquences, la mesure exacte du succès de l'acte opératoire.

KERATOENDOTHELIOSSES PRIMAIRES

Le résultat final d'une intervention chirurgicale sur le cristallin peut être compromis, même dans le cas d'une exécution impeccable, par la présence d'altérations pathologiques de l'endothélium cornéen, de nature dystrophico-dégénérative à évolution progressive (kératoendothélioses primaires selon Favarolo-Scuderi).

La *cornea guttata*, affection typique de l'âge sénile, est caractérisée par de minuscules saillies en forme de coupole ou de champignon localisées dans la zone centrale de la cornée au niveau des couches profondes. En présence d'une pathologie de ce type, il convient de recourir à une incision de préférence sclérale et à l'emploi éventuel de substances protectrices de l'endothélium (hyaluronate

de sodium). Il est extrêmement dangereux, sinon tout à fait contre-indiqué, d'appliquer un cristallin artificiel, notamment un cristallin à fixation angulaire.

La dystrophie endo-épithéliale de Fuchs, ou kératoendothéliose idiopathique selon Favarolo, présente une évolution clinique typiquement progressive: des primitives formations en forme de verrues de la Descement, accompagnées de phénomènes d'hypotrophie cellulaire simple, quantitative et dégénérative, de l'endothelium, à l'oedème stromal et épithélial jusqu'à la kératopathie bulleuse. On connaît depuis longtemps les graves altérations post-opératoires qui peuvent se manifester, après une intervention sur le cristallin, chez des sujets atteints de ce genre d'affection, même à un stade initial de la maladie. Au cours d'une recherche effectuée par notre Ecole, à l'aide du microscope spéculaire "contact", nous avons identifié trois stades de la maladie à ses débuts, sur la base de l'évolution des gonflements d'une part, et des caractéristiques morphologiques et quantitatives de la mosaïque cellulaire restante d'autre part (tableau No. 1). Des segments d'endothelium apparemment indemnes ont également été mis en évidence. Et c'est précisément de ces segments indemnes et de leur extension que dépendrait, à notre avis, la compensation fonctionnelle qui caractérise l'évolution clinique de la dystrophie à ses débuts. Dans ce genre de cas, il est préférable d'associer à l'extraction du cristallin une kératoplastie perforante.

Parmi les formes héréditaires, la dystrophie polymorphe postérieure, malgré sa relative rareté, peut représenter un risque élevé dans la chirurgie de la cataracte. Nous avons, en effet, dans une récente étude, mis en évidence une réduction sensible de la densité cellulaire moyenne et de graves modifications morphologiques de la structure endothéliale. Dans ces cas également, une intervention combinée est préférable (kératoplastie perforante avec extraction du cristallin).

KERATOENDOTHELIOSSES SECONDAIRES

La plus grave complication qui puisse se manifester après une opération de cataracte aussi bien intra qu'extracapsulaire, avec ou sans implantation de cristallin, est la kératoendothéliose secondaire, plus communément connue sous le nom de kératopathie bulleuse.

Plusieurs facteurs son à l'origine de cette affection pathologique. Le premier et le plus important est la préexistante condition anatomo-fonctionnelle de l'endothélium. En effet, un tissu dystrophique, présentant des altérations de type involutif, de sénescence, est particulièrement vulnérable et constitue un terrain favorable à la manifestation d'une pathologie cornéenne importante. Les autres

Tableau I

**CLASSIFICATION AU MICROSCOPE SPECULAIRE DE LA
PREMIERE PHASE DE LA DYSTROPHIE ENDO-EPITHELIALE
DE FUCHS**

1er stade: les excroissances apparaissent comme des zones sombres avec au centre le point lumineux caractéristique; leurs dimensions sont inférieures ou au maximum égales à celles d'une cellule.

2ème stade: les excroissances augmentent, en étendue et en nombre; elles tendent à confluer entre elles et à constituer des structures multilobées.

3ème stade: la mosaïque endothéliale a complètement disparu; elle est remplacée par des zones sombres de différente grandeur, entourées de marges claires et présentant différents points lumineux a leur sommet. (Fig. 1).

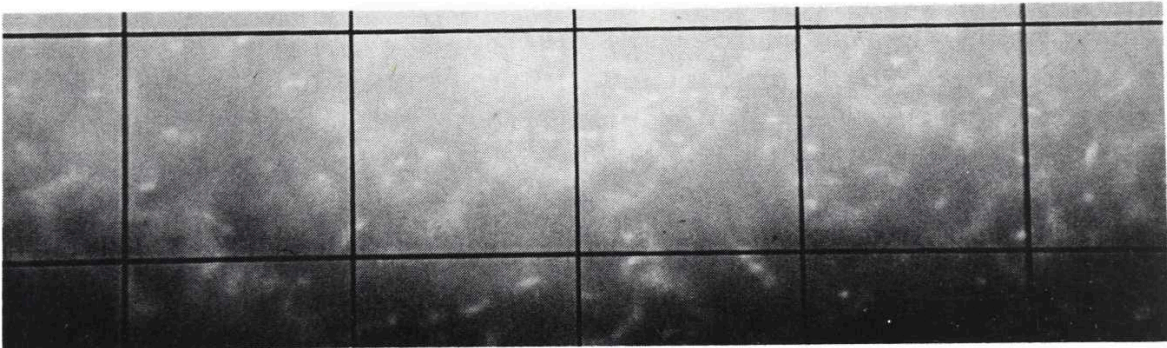


FIGURA 1

Dystrophie endothélio-épithéliale de Fuchs: dérangement du mosaïque endothéliale normal; les petits points lumineux correspondent au sommet des excroissances.

facteurs, non moins fondamentaux, sont l'extension et la gravité du dommage causé en cours d'intervention ainsi que la nature et les caractéristiques de l'agent ayant provoqué la lésion (physique, chimique). Ces deux derniers facteurs sont en corrélation étroite avec la technique opératoire utilisée, l'emploi éventuel de lentilles intraoculaires, et aussi, bien sûr, l'habileté du chirurgien.

En ce qui concerne l'incision, karantinos et collaborateurs ont observé que l'augmentation de l'épaisseur cornéenne, après une opération de cataracte, est moins importante chez des patients opérés par incision ab externo que dans les cas où la chambre antérieure a été ouverte avec le Graefe. Galin a observé, au cours d'expériences sur le chat, que l'appauvrissement endothélial est directement proportionnel à la longueur de l'incision (incision 3 millimètres perte périphérique 15 pour cent; incision 11 mm: perte périphérique 27%). Malgré ces observations, nous estimons, d'accord en cela avec J. Barraquer, que plus une incision est ample, moins le risque de complications est élevé.

Nombreuses sont les recherches cliniques sur l'appauvrissement cellulaire après une extraction intracapsulaire de cataracte, effectuée aussi bien par cryo-extraction qu'avec une pince (tabl. 2).

Tableau 2

**REDUCTION DE LA DENSITE CELLULAIRE MOYENNE APRES
EXTRACTION
INTRACAPSULAIRE DE CATARACTE**

Abbott et Forster	6%
Recupero et Collaborateurs	6.2%
Drews et Waltman	9%
Galin et Coll	10-15%
Hirst et Coll	13%
Bourne et Kaufman	16%
Cheng et Coll	22%

Lors d'une recherche que nous avons récemment conduite au microscope spéculaire "contact" sur trente patients ayant subi une extraction intracapsulaire (incision ab externo "en marche d'escalier", cryo-extraction, sutures par point séparés en soie vierge 8/0), nous avons observé une diminution de la densité cellulaire moyenne de 5.8% à 45 jours de l'opération et de 6.2% après 6 mois.

Selon Bigar, les modalités d'extraction elles-mêmes peuvent avoir une incidence sur la perte cellulaire: dans des cas d'intervention par cryo-extracteur, il a relevé une diminution de 14%; dans des cas d'utilisation de la pince d'Arruga, de 26%.

D'innombrables recherches cliniques et expérimentales ont désormais fourni la preuve irréfutable que la phacoémulsification est la cause de lésions plus ou moins graves au niveau de la mosaïque endothéliale. Contrairement aux données de Kelman, la réduction de la population cellulaire oscille entre 14% (Abbott et Forster; Culberston et collaborateurs) et 35% (Sugar).

Olsen a montré, par des relevés pachymétriques, un rapport direct entre temps d'exposition aux ultrasons et augmentation de l'épaisseur cornéenne.

Pour Binder et collaborateurs, même la simple irrigation, ainsi que le "rubling" des débris de cataracte dans la chambre antérieure, peuvent entraîner une kératoendothélie.

En définitive, les causes principales des altérations provoquées sur l'endothélium par la phacoémulsification sont:

- Les ultrasons: a) effet de "cavitation", b) libération de gaz, c) rupture des jonctions intercellulaires, d) effet thermique.
- Les lésions provoquées par la pointe de l'instrument.
- La phase d'irrigation et d'aspiration, compte tenu de la composition chimique des solutions employées.
- Le contact des masses cristalliniennes, notamment des masses dures, avec l'épithélium.

A coup sûr, moins, ou même pas du tout traumatisante pour l'endothélium, est la lensectomie par la pars plana. Nous en avons la preuve clinique irréfutable dans l'absence complète de toute forme de pathologie cornéenne post-opératoire chez des patients opérés par nous-mêmes selon cette méthode.

Une autre pratique chirurgicale à risque élevé consiste dans l'implantation de lentilles intraoculaires. La conséquence de cette pratique, on le sait, est la manifestation, à plus ou moins brève échéance après l'intervention, d'une kératopathie bulleuse (Fig. 2). C'est ce qui a amené les auteurs anglo-saxons à forger l'expression "time bomb effect" pour indiquer une pathologie cornéenne latente en mesure d'"exploser" à une grande distance de temps de l'acte chirurgical et d'être ainsi à l'origine de graves altérations cliniques secondaires, déclenchées par des accidents se présentant eux-mêmes à l'origine sans particulière gravité (tabl. 3).

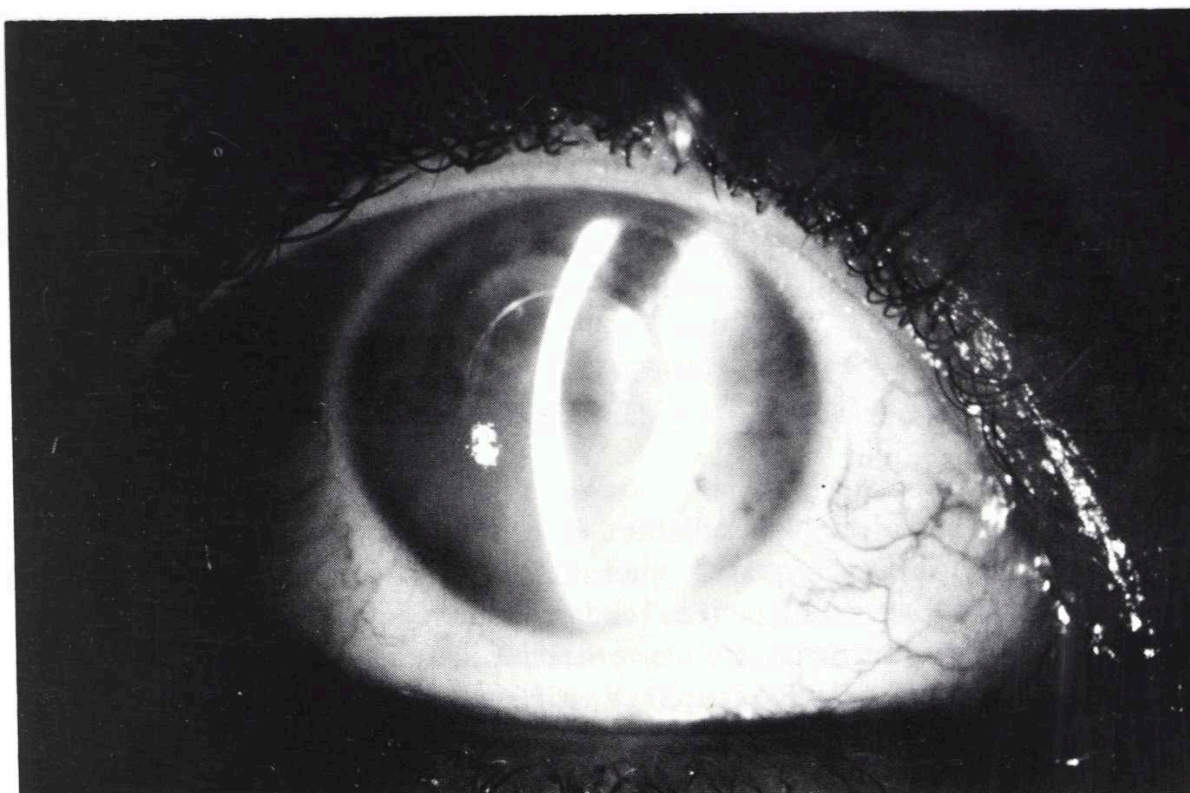


FIGURA 2

Tableau 3

**DENSITE CELLULAIRE MOYENNE DE L'ENDOTHELIUM APRES
IMPLANTATION
DE LENTILLES INTRAOCULAIRES**

Auteurs	Type de lentilles	Reduction en pourcentage
Perchereau et Coll	Simcoe	10%
Bigar	Binkhorst	11%
Abbott et Forster	Binkhorst/ Copeland	12%
Hirst et Coll	Binkhorst	14%
Percival	Boberg ans	14%
Percival	Binkhorst	20%
Galín et Coll	Binkhorst Fyodorov	25-30%

De nombreux facteurs (pseudophacodonèse, toxicité chimique, manipulation chirurgicale, irrigation pendant l'extraction extracapsulaire, complications pos-opératoires) sont tour à tour évoqués comme causes de dommage de l'endothélium. Quant à nous, d'accord en cela avec la plupart des Auteurs, nous estimons que la cause principale est à chercher dans le contact endothélium-lentille acrylique dû à la maladresse du chirurgien au moment de l'introduction de la lentille dans la chambre antérieure. Il en dérive un traumatisme direct sur la mosaïque endothéliale, aussi bien mécanique que chimique, à la suite de l'adhésion des cellules aux matériaux des cristallins artificiels et de leurs anses. Il est donc recommandé de recourir systématiquement à l'air ou, mieux encore, au hyaluronate de sodium.

L'introduction d'air dans la chambre antérieure, ses effets et conséquences, sont l'objet d'opinions diverses, quelquefois opposées. Pour Leibowitz et collaborateurs, l'air en contact avec l'endothélium pendant plus de 30 minutes, provoquerait une destruction cellulaire sensible, observation confirmée par les recherches conduites *in vivo* par Van Horn sur des cornées de lapin. Complètement différents les résultats obtenus par Horn et Von Bahr, confirmés par nos propres expériences sur le lapin, expériences qui ont montré une meilleure et plus efficace réparation de lésions endothéliales provoquées expérimentalement, et une régression plus rapide de l'oedème parenchymal dans l'oeil de l'animal dans lequel de l'air stérile avait été introduit, par rapport à l'oeil opposé dans lequel la chambre antérieure avait été reconstruite par une solution saline balancée.

Le hyaluronate de sodium, désormais entré dans la pratique courante, est un moyen efficace de protection de la couche endothéliale. Perceval, en particulier, a constaté une perte moyenne, après l'implantation de lentilles de Boberg, de 14% dans les cas d'utilisation de Healon et de 20% sans Healon.

Les substances introduites, à différents titres, dans la chambre antérieure en cours d'intervention, ont toutes une grande importance sans la cyto-architecture et le trophisme endothélial. Le sérum physiologique lui-même, souvent imprudemment utilisé, peut déterminer des altérations cellulaires et des gonflements cornéens (Edelhauser et collaborateurs).

D'autres altérations, plus graves sont imputables (Green et collaborateurs; Van Horn et collaborateurs) à certaines substances conservantes qui se trouvent dans les solutions utilisées habituellement pendant l'opération.

Les dystrophies endothéliales consécutives au lavage de la chambre antérieure à l'aide d'alphachymotrypsine à haut degré de concentration (supérieur à

ENDOTHELIUM CORNEEN ET CHIRURGIE DU CRISTALLIN

1/5000) sont bien connues. Cette solution, comme Scuderi en a depuis longtemps fourni la preuve expérimentale, désorganise et élargit les espaces intercellulaires.

Enfin, une kératoendothéliose secondaire peut représenter la séquelle d'un état pathologique présent dans l'évolution post-opératoire: synéchies antérieures, notamment les synéchies de vastes dimensions, contact endothélium-vitré. Dans ce dernier cas, on peut vraisemblablement supposer que, par la simple action mécanique exercée sur sa face postérieure, la cornée ne réussit plus à effectuer normalement ses échanges métaboliques essentiels.

En résumé, l'examen anatomo-fonctionnel de l'endothélium avant et après toute intervention chirurgicale sur le cristallin doit constituer un point de référence important pour l'ophtalmologiste: pour prévenir les complications, choisir la technique adéquate et en prévoir l'efficacité dans le temps. Cet examen est fondamental à cause de la fonction essentielle de cette mince couche dans l'économie de toute la membrane. Une noxa pathogène de nature physique ou chimique, même d'importance limitée, peut en effet altérer les pouvoirs sélectifs de barrière, qui sont propres à l'endothélium, avec, comme conséquences, de graves et quelquefois irréversibles modifications de la transparence cornéenne.

BIBLIOGRAPHIE

1. ABBOTT, R. L., FOSTER, R. K. *Clinical specular microscopy and intraocular surgery*. Arch. Ophthalmol, 9, 1476, 1979.
2. BIGAR, F. *Diagnostic techniques and clinical questions; developments in Ophthalmology*. W. Straub ed., Basel, 6, 65, 1982.
3. BINDER, P. S., STERNBERG, H., WICKHAN, M. G., WORTHEN, D. M. *Corneal endothelial damage associated with phacoemulsification*. Amer. J. Ophthalmol. 82, 48, 1976.
4. BOURNE, W. M., KAUFMAN, H. E. *Cataract extraction and the corneal endothelium*. Amer. J. Ophthalmol, 82, 44, 1976.
5. CHENG, H., STURROCK, G. D., RUBENSTEIN, B. e BULPITT, C. J. *Endothelial cell loss and corneal thickness after intracapsular extraction and lens implantation: a randomise controlled trial (interim report)*. Br. J. Ophthalmol. 61, 785, 1977.

6. DREWS, R. C. e WALTMAN, S. R. *Endothelial cell loss in intraocular lens placement*. Amer. Intraocular. Implant. Soc. 4, 14, 1978.
7. EDELHAUSER, H. F., VAN HORN, D. L., HYNDIUK, R. A., SCHULTZ, R. C. *intraocular irrigating solutions*. Arch. Ophth. 93, 648, 1975.
8. EDELHAUSER, H. F., VAN HORN, D. L., SCHULTZ, R. C., HYNDIUK, R. A. *Comparative toxicity of intraocular irrigating solutions on the corneal endothelium*. Amer. J. Ophthalmol. 81, 473, 1976.
9. GALIN, M. A., LIN, L. L., FETHEROLF, E., OBSTBAUN, S. A., SUGAR, A. *Time analysis of corneal endothelial cell density after cataract extraction*. Amer. J. Ophthalmol. 88, 93, 1979.
10. GALIN, M. M., FETHEROLF, E., LIN, L. L., SUGAR, A. *Experimental cataract surgery*. Ophthalmology, 86, 213, 1979.
11. GREEN, K., HULL, D. S., VAUGHN, E. D., MALIZIA, A. A., BROWMAN, K. *Rabbit endothelial response to ophthalmic preservatives*. Arch. Ophthalmol. 95, 2218, 1977.
12. KARANTINOS, D., THEODOSSIADIS, G., PANITSAS, A., PARACHARALAMPUS, E. *Changements observés sur l'épaisseur cornéenne après l'opération de la cataracte*. Arch. Ophthal. (Paris) 37, 439, 1977.
13. KELMAN, C. D. *Phacoemulsification and aspiration of senile cataracts*. A comparative study with intracapsular extraction. Can. J. Ophthalmol. 8, 24, 1973.
14. LEIBOWITZ, H. M., LAING, R. A., SANDSTROM, M. *Corneal endothelium (the effect of the air in the anterior chamber)*. Arch. Ophthalmol. 92, 227, 1974.
15. OLSON, L. E., MARSHALL, J., RICE, N. S. C., ANDREWS, R. *Effects of ultrasound on the corneal endothelium: I. The acute lesion*, Br. J. Ophthalmol. 62, 134, 1978.
16. OLSON, L. E., MARSHALL, J., RICE, N. S. C., ANDREWS, R. *Effects of ultrasound on the corneal endothelium: II. The endothelial repair process*, Br. J. Ophthalmol. 62, 145, 1978.
17. PECHEREAU, A., BODEREAU, X., BAIKOFF, G. *Specular microscopy of the corneal endothelium during different methods of lens implant surgery*. J. Fr. Ophthalmol. 5, 115, 1982.
18. PERCIVAL, P. *Experiences with the Boberg Ans lens and sodium hyaluronate (Healonid)*. Trans. Ophthalmol. Soc. U. K. 102, 294, 1982.
19. RECUPERO, S. M., LESNONI LA PAROLA, G., MANNI, G. L. *Distrofia endotelio-epiteliale di Fuchs. Studio al microscopio speculare a contatto*: Clin. Ocul. e Pat. Ocul. 6, 469, 1983.
20. RECUPERO, S. M., APPOLLONI, R., MANNI, G. L., LESNONI LA PAROLA, G. *La distrofia polimorfa posteriore. Studio al microscopio speculare a contatto*. Clin. Ocul. e Pat. Ocul. 6, 475, 1983.

ENDOTHELIUM CORNEEN ET CHIRURGIE DU CRISTALLIN

21. RECUPERO, S. M., MANNI, G. L., LESNONI LA PAROLA, G., PALMA, S. *Studio al microscopio speculare a contatto del mosaico endotheliale prima e dopo intervento intracapsulare di cataratta.* Clin. Ocul. e Pat. Ocul. 6, 479, 1983.
22. SCUDERI, G. *La fisiologia della cornea.* Correlazione al 38o. Congresso della S. O. I. 1949.
23. SCUDERI, G. *La fisiopatologia del ricambio idrico corneale.* Ed. Minerva Medica, Torino, 1953.
24. SCUDERI, G., RANIERI, G., PIZZICOLI, P. *Distrofie degenerazioni, flogosi endotheliali (cheratoendoteliosi, cheratoendoteliti).* Rel. 55o. Congresso. S. O. I. Problemi attuali di fisiopatologia corneale, pág. 373, 1973.
25. SCUDERI, G., BALESTRAZZI, E., SCORCIA, G., RECUPERO, S. M. *Pathologie de l'endothelium corneen.* Atti S. O. E. Brighton, 1980.
26. SCUDERI, G., RECUPERO, S. M., PALMA, S., CONTI, A. *Endotelio corneale e chirurgia del cristallino. La correzione dell'afachia.* Ed. Internazionali, Roma, 59, 1981.
27. SUGARD, J., MITCHELSON, J., KRAFF, M. *The effect of phacoemulsification on corneal endothelial cell density.* Arch. Ophthalmol. 96, 446, 1978.
28. VAN HORN, D. L., EDELHAUSER, H. F., AABERG, T. M., PEDERSON, H. J. *In vivo effects of air and sulfur hexafluoride gas on rabbit corneal endothelium.* Invest. Ophthalmol. 11, 1028, 1972.