

Cirugía corneal para la corrección de hipermetropía

Dr. José I. Barraquer Moner

Dr. Carmen Barraquer Coll

Tradicionalmente la hipermetropía ha sido considerada una ametropía de etiología congénita o post-afuquia; recientemente debemos considerar una nueva modalidad de hipermetropía, la secundaria a cirugía de miopía (hipercorrección). Hasta hace pocos años esta ametropía solo era posible corregirla por medio de anteojos o de lentes de contacto y en casos de afuquia con lentes intraoculares. (Ridley).

La cirugía corneal para corrección de ametropías fue iniciada en 1949 por J.I. Barraquer. En la actualidad esta indicada en casos de intolerancia o contraindicación para los métodos antes mencionados.

Para corregir hipermetropía por medio de cirugía corneal se requiere adicionar poder refractivo (dioptrías) a la córnea, lo que se consigue aumentando su curvatura o sea disminuyendo su radio de curvatura que:

$$\text{dioptrías} = \frac{n^1 - n}{\text{radio}}$$

La modificación del radio corneal puede afectar únicamente las capas anteriores de la córnea de acuerdo a la ley de espesores. También es posible modificar su poder incurvando simultáneamente, por ectasia, su cara anterior y posterior en una zona óptica.

Se ha ensayado la inclusión intracorneal de un material de alto índice de refracción, (Polisulfona) que con poca modificación de la forma de la córnea, aumenta su poder dióptrico.

La disminución del radio de curvatura corneal, se puede conseguir actuando quirúrgicamente sobre la córnea por diferentes procedimientos a saber:

A) Adición: Queratofaquia

B) Sustracción: Queratomileusis

Ambos procedimientos pueden realizarse en forma intraestromal o superficial. (Fig 1)

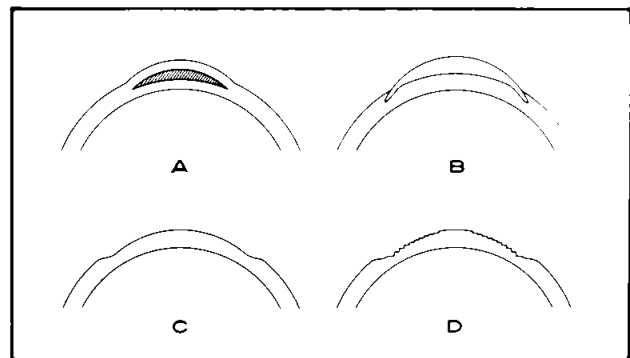


Fig. 1 A- Queratofaquia intraestromal (KF)

B- Queratofaquia Superficial o Epikeratofaquia (Epi KF)

C- Queratomileusis intraestromal (KMH)

D- Queratomileusis Superficial (KMHS)

C) Relajación de tejido: Queratotomía (Laminar, Hexagonal) (Fig 2)

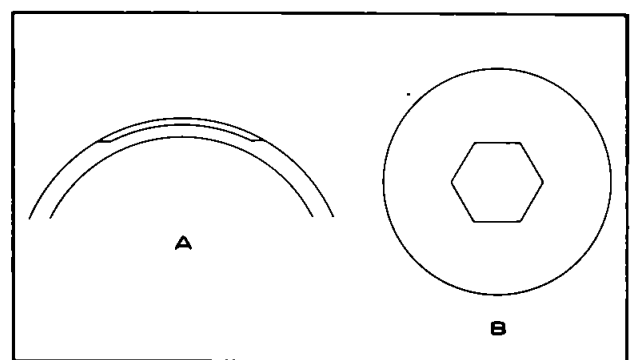


Fig. 2 A- Queratotomía Laminar (QL)

B- Queratotomía Hexagonal (QH)

D) Retracción de tejido: Termocoagulación (aguja caliente o láser). (Fig. 3)

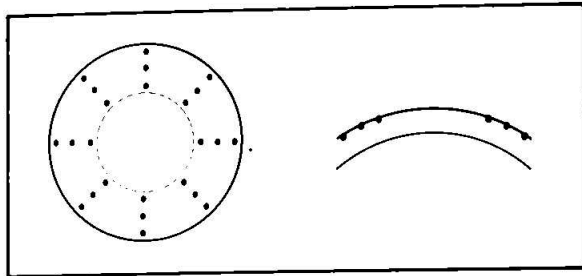


Fig. 3 Diagrama termocoagulación
Situación de los puntos de coagulación térmica.

A) QUERATOFAQUIA

En esta intervención un lentículo positivo del valor dióptrico adecuado y aproximadamente de 6 mm de diámetro se coloca, bien centrado con el eje óptico ya sea en el centro del espesor corneal o bien en la superficie de la córnea previamente desepitelizada. En este último caso, Epiqueratofaquia, el lentículo debe ser algo más grueso a fin de que sus capas anteriores puedan prolongarse más allá de la zona óptica constituyendo una aleta que permitirá su fijación. (Fig 1-B)

1) QUERATOFAQUIA Intracorneal

Con el microqueratomo se obtiene una resección de 8.5 mm de diámetro y 0.25 de espesor bien centrada con el eje óptico.

Pincelación muy cuidadosa de ambas entrecaras para evitar cualquier partícula extraña o célula epitelial.

Reposición del disco corneal y sutura antitorsión del mismo.

Entreabrir las asas superiores para permitir la inserción del lentículo.

El lentículo se introduce en la entrecara, con la cara conveja hacia adelante, con la ayuda de una espátula fenestrada de 6.00 mm. (Fig 4) o de una pinza de Bonacolto con la que se sujetará por su borde inferior. Debe colocarse muy bien centrado con el eje óptico y si una vez anudada la sutu-

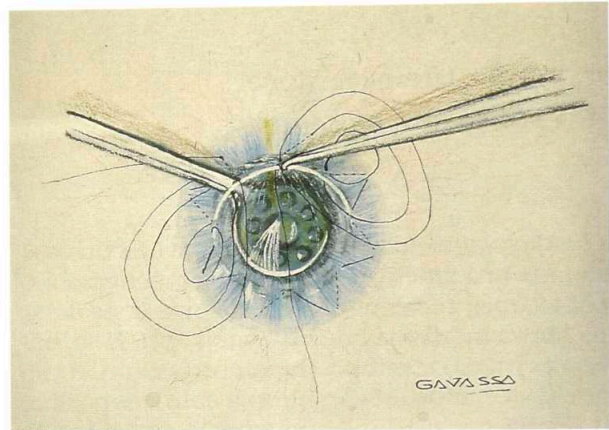


Fig. 4 KF Implantación de un lentículo en la entrecara

ra, el examen con lámpara de hendidura y queratómetro muestra descentraje, este puede corregirse con suaves presiones a través de la córnea con uno o dos instrumentos romos que no erosionen el epitelio. Los lentículos sintéticos (Hidrogel) son más fáciles de desplazar en la entrecara que los de tejido corneal ya que estos resultan más adherentes.

2) QUERATOFAQUIA Superficial

Para la forma superficial (Epiqueratofaquia Kaufman 1980), se practica una delimitación de 7.00 mm. de diámetro y de 0.25 de profundidad con un trépano de Hessburg, bien centrada con el eje óptico. Desepitelización muy cuidadosa de la zona inscrita y a continuación con el cuchillito acodado de Paufique se disecciona el borde periférico de la delimitación en el centro del espesor corneal y en 2.00 mm. de anchura. (Fig 5)

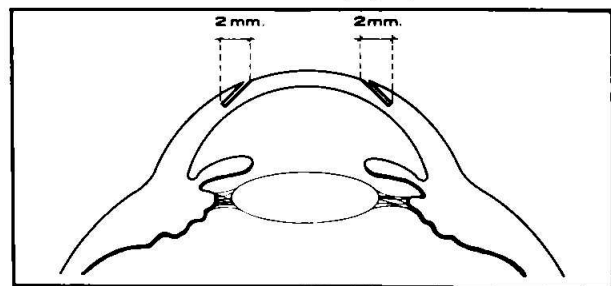


Fig. 5 Epi KFH - Bolsillo intraestromal para introducir la aleta

En esta incisión se introduce la aleta del lentículo el cual se fija con 8 o 16 puntos radiales de nylon 10-0.

Lentículos

Para ambas técnicas pueden emplearse lentículos homoplásticos o aloplásticos. La experiencia con estos últimos es pequeña. Ambos pueden ser obtenidos por el propio cirujano o por laboratorios especializados.

Los lentículos homoplásticos se obtienen al torno bajo estado de congelación, In Situ con el microqueratomo o de un disco dador con el B.K.S.

Indicaciones y resultados

La queratofaquia intraestomal esta indicada en hipermetropías mayores a 6 dioptrías, en las menores se obtiene hipercorrección; mejor usar Queratomileusis hipermetrópica en esos casos. El límite máximo de corrección está determinado por el radio final (5.85 mm.) y el espesor total postoperatorio (máximo 0.75 mm.). Se han llegado a conseguir 15 dioptrías de corrección en vértice. (Fig. 6)

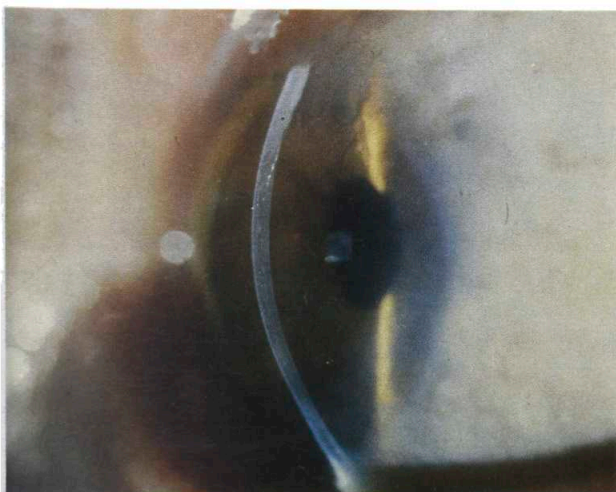
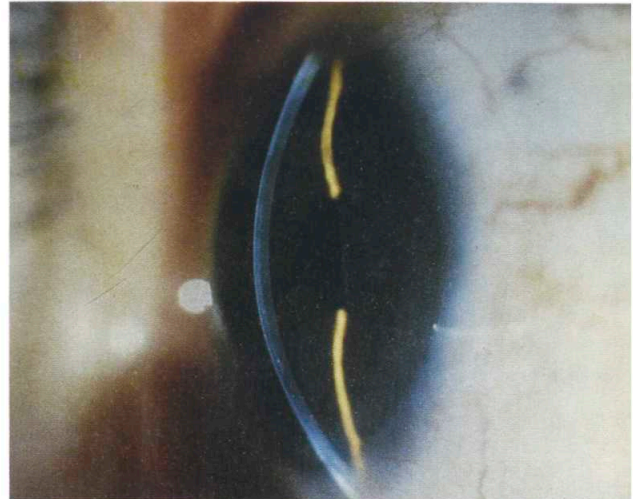


Fig. 6 Resultado de la Queratofaquia Intraestomal

- A 47 años operado de catarata
 $+ 12.75 (-0.75 \times 90^\circ) V = 0.80$
 20 años después V S/C 0.30
 $+ 4.00 (-2.00 \times 90^\circ) V = 0.80$



- B Paciente de 18 años
 $+ 11.00 (-2.00 \times 165^\circ) V = 0.10$
 14 años después V S/C = 0.40
 $+ 1.25 (-0.75 \times 10^\circ) V = 0.67$

En ametropías bajas también esta indicada cuando el espesor corneal preoperatorio es menor de 0.50mm., espesor este, que contraindica la Queratomileusis Hipermetrópica.

Si el ojo intervenido es parcialmente amblíope (0.3 o 0.4 con fondo sano) puede esperarse mejoría de la agudeza en dos o tres décimas.

Si la visión preoperatoria era alta (1.00 o 0.80) debe esperarse una disminución de la agudeza de un par de líneas.

En las ametropías de 6.00 a 8.00 dioptrías se consigue en general el 100% de corrección mientras en las altas de 10.00 a 15.00 dioptrías solo se consigue el 88% de la corrección. Esta limitación de la corrección en las altas ametropías es debido a que el radio final (postoperatorio) tolerado por el epitelio corneal no puede ser menor a 5.85 mm. pues de serlo se presentan epiteliopatías, a veces en espiral de muy difícil tratamiento. (Fig 7)

El programa de computación reduce automáticamente la corrección solicitada si el radio final debe ser demasiado curvo.

En ambos casos el astigmatismo postoperatorio

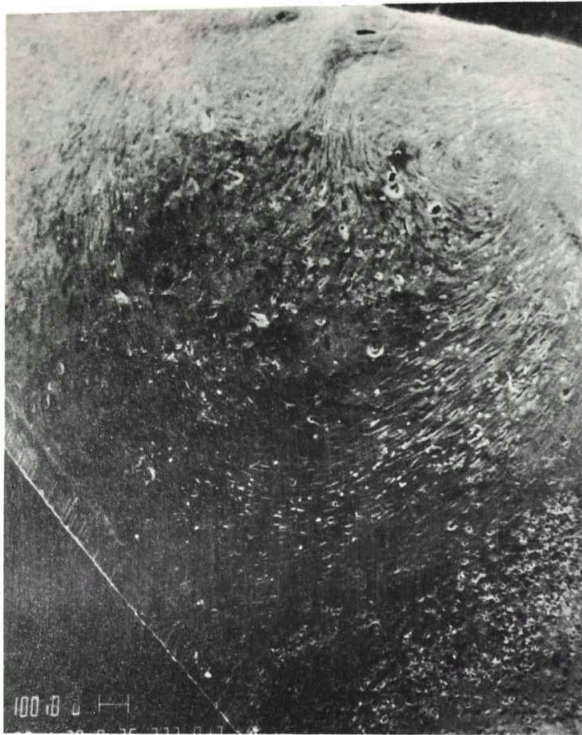
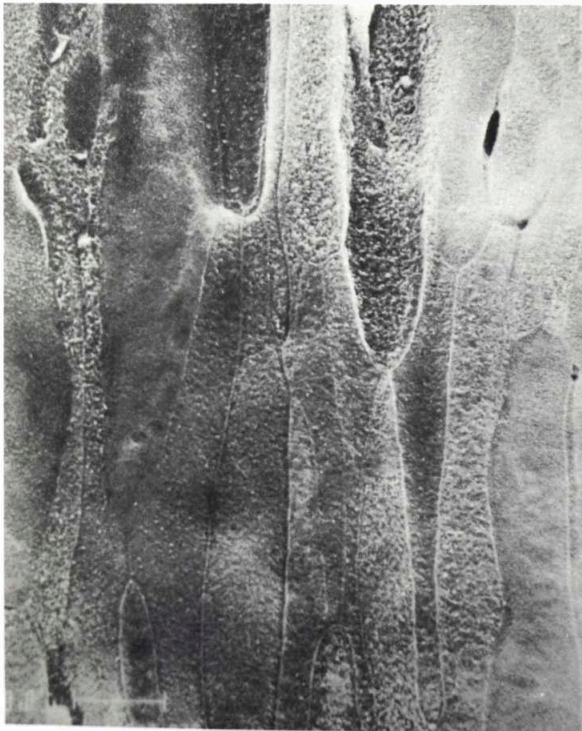

Fig. 7 Epiteliopatía en espiral. Obsérvese la zona óptica

- A- La epiteliopatía en espiral de la figura 7, con microscopio electrónico de barrido.
- B- Aspecto fusiforme de las células epiteliales de las figuras 7 y 7A.



es algo mayor que el preoperatorio.

Los materiales aloplásticos impermeables de alto índice de refracción, tienen la ventaja de poderse incluir intracornealmente con técnica de bolsillo ya que no requieren cambio de la superficie corneal anterior, pero por ser impermeables, deben tener un diámetro muy pequeño o ser fenestrados para poder ser tolerados.

Los materiales aloplásticos permeables como el Hidrogel son mejor tolerados. Requieren del uso del microqueratomo pues actúan por modificación de la superficie corneal anterior. Nuestra experiencia es de solo 4 casos en afaquia del adulto. (Fig 8)

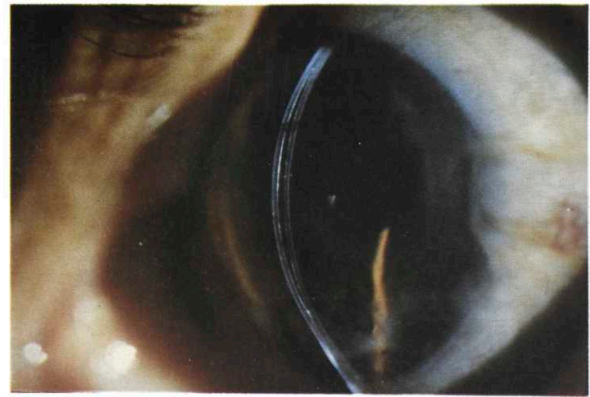


Fig. 8 Hidroqueratofaquia, obsérvese la discreta reacción fibrosa

Con Epiqueratofaquia, las correcciones obtenidas a largo plazo para las cataratas traumáticas en niños son buenas, tiene como ventaja poder realizarse en córneas con heridas relativamente recientes, en orbitas pequeñas y hendiduras parpebrales estrechas. (Fig 9) En cataratas congénitas la experiencia ha demostrado que los mejores resultados con Epiqueratofaquia se obtienen después de los 2 años de edad.

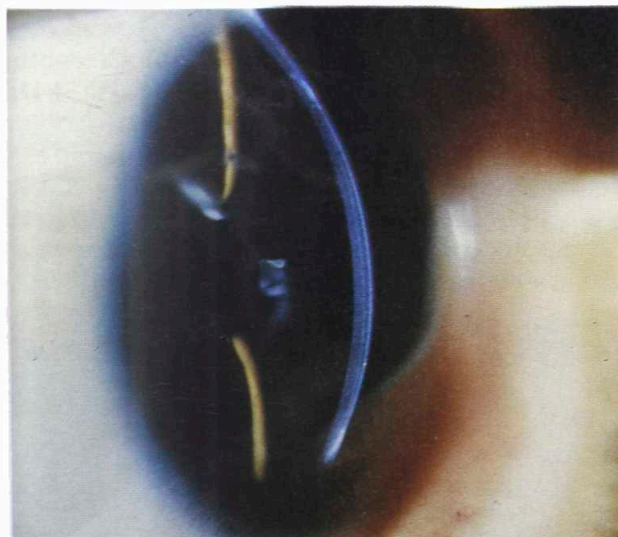
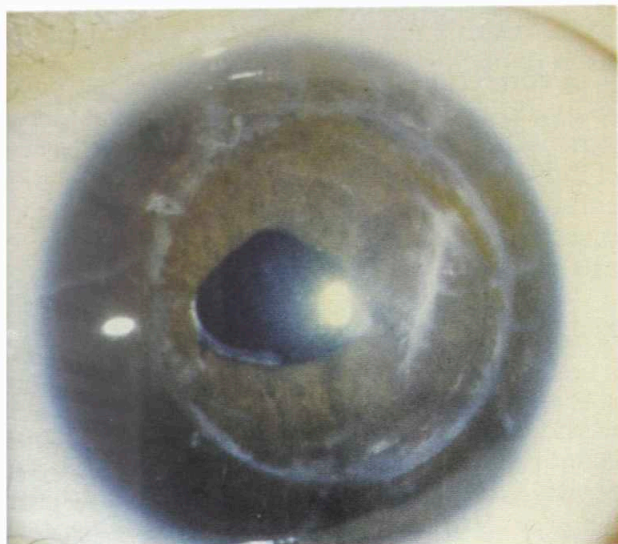


Fig. 9 Epiqueratofaquia en un caso de catarata traumática en un niño de 2 años

En cuanto a la corrección de afaquia en adultos, la Epiqueratofaquia hiperométrica ofrece una buena alternativa en cuanto a facilidad quirúrgica y magnitud de corrección, en el 75% de los casos se logran buenas correcciones, quedando un residuo entre -3.00 y +3.00 dioptrías, con mejoría de la agudeza visual sin corrección (0.20) en el 80% de los pacientes; la agudeza visual con corrección en Epi, es lenta para recuperarse y al cabo de un año solo un 50% de los pacientes han recuperado su agudeza visual preoperatoria con corrección.

La fotofobia es un síntoma frecuente y prolongado.

A pesar de poder contar con todo el espesor de la córnea donante, los límites del radio final siguen existiendo y se presentan las mismas complicaciones ya conocidas respecto a la adaptación parpebral y el epitelio corneal. En la técnicas por adición, el espesor total postoperatorio de la córnea no debe sobrepasar 0.75 mm., para evitar la reducción de agudeza visual ocasionada por grandes espesores.

Se halla en período experimental el uso en Epi-KF de lentículos sintéticos de colágeno tipo IV. (J. Colin 1986)

B) QUERATOMILEUSIS

1) QUERATOMILEUSIS intraestromal

Es una intervención habitualmente autoplástica, Homoplástica en caso de accidente o córnea con opacidades corneales superficiales preoperatorias (generalmente debidas al uso indebido de lentes de contacto).

Requiere la resección de un disco corneal de 8.25 a 8.50 mm. (Fig 10), si la talla óptica se reali-

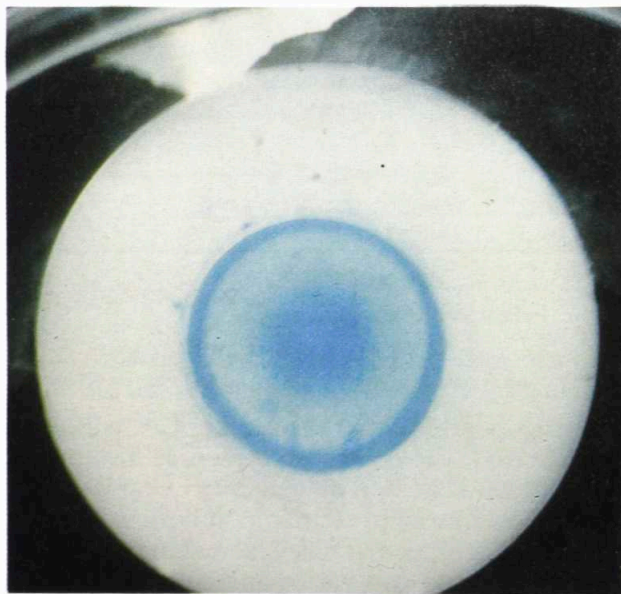


Fig. 10 Lentículo de KM hiperométrica

zara al torno y de 9.00 si se utiliza el B.K.S. La resección debe estar perfectamente centrada con el eje óptico. Este diámetro, debe a veces reducirse para no incluir limbo corneoescleral si la excentricidad del eje óptico es grande, como es frecuente en las hipermetropías congénitas.

La zona óptica debe ser de 6.00 mm. o mayor pero nunca menor a 5.85 mm. de diámetro; por esta razón el disco resecado debe ser grueso de preferencia 0.45 mm. o más.

Los discos más delgados solo permitirán bajas correcciones en general, así:

0.35 mm.	permitirá	corregir	6.0	dioptrías
0.40	=	=	7.0	=
0.45	=	=	8.0	=
0.50	=	=	9.0	=

La zona de intersección debe ser de 0.14 mm. idealmente; puede reducirse a 0.13 o 0.12 si la zona óptica fuese menor de 6.00 mm. Zonas de intersección más delgadas tienen riesgo de perforación. Las zonas más gruesas dificultan la adaptación del lenticulo a la nueva forma. En este caso es más adecuado usar zonas ópticas mayores. (Fig 11)

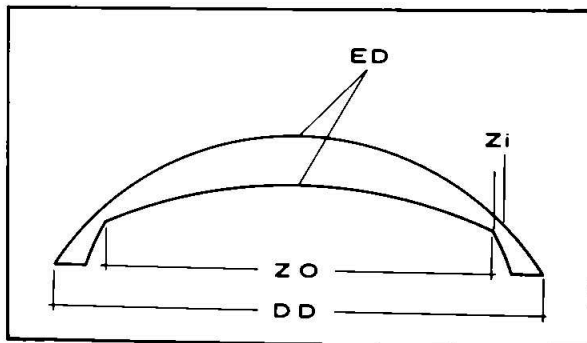


Fig. 11 Esquema de la forma de un lenticulo de KMH con indicación de sus parámetros

Esta en período experimental la ablación intraescleral con láser, con el fin de lograr más precisión, reducir el tiempo quirúrgico y evitar las complicaciones que se presentan con heridas y suturas en las técnicas manuales; actualmente se esta experimentando con varios aparatos que emiten en diferentes frecuencias.

Margen de corrección:

La corrección que puede obtenerse con buen resultado está limitada por el radio inicial (preoperatorio) de la córnea. Debe tenerse en cuenta que el radio final (postoperatorio) no puede ser más curvo de 5.85 mm., obteniéndose los mejores resultados cuando el radio final es de 6.00 mm. o más plano.

2) QUERATOMILEUSIS Superficial

Se ha intentado con Excimer láser utilizando para la fotoablación un haz en anillo, en el que la zona central sin láser, aumenta de diámetro a cada exposición, de esta forma no se afecta el centro óptico y se destruye más tejido en la periferia, con lo que resulta una resección en forma de lente negativo y la consiguiente incurvación de la zona central. Al parecer hasta la fecha los resultados obtenidos son pobres y poco estables. (Ver Fig. 1-D)

Indicaciones y resultados

En hipermetropía congénita hasta 9 dioptrías la Queratomileusis Hipermetrópica ofrece muy buenos resultados. (Fig 12)

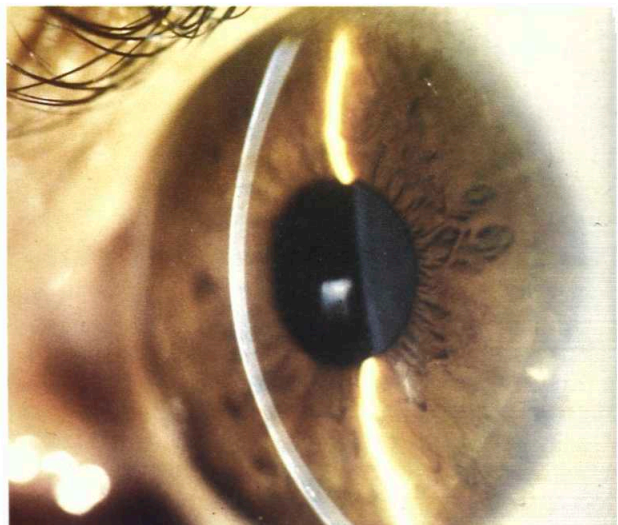


Fig. 12 QMH de 10 años: - Pre: Ri = 8.10 mm
+ 8.50 (-2.25x180°) V = 0.80
Post RF = 6.60 mm V S/C 0.50
Neutro (-1.25x180°) V = 100

Se recomienda esperar hasta los 15 años de edad para realizar la intervención, permitiendo al globo ocular el máximo crecimiento posible; en general 8 dioptrías de corrección cubren el 90% de los pacientes que padecen esta entidad. La recuperación de la agudeza visual postoperatoria es rápida, 10 a 20 días, tiene buena estabilidad en el tiempo y la mejoría más notoria para el paciente es en visión próxima.

En pacientes con edad de 19.9 años y con hipermetropía de 8.29 dioptrías en promedio, se consiguió el 88.41% de corrección en el poder esférico siendo del 96.6% en el equivalente esférico, corrección que permanece estable a los 4 años de la intervención; siendo la agudeza visual sin corrección doble a la preoperatoria y la agudeza postoperatoria con corrección, 0.05 menor a la preoperatoria.

En afaquia si la corrección requerida es de 8.00-9.00 dioptrías los resultados son iguales a los de hipermetropía congénita. Si la ametropía es de 12.00-14.00 dioptrías debe contarse con una ametropía residual de 3.00-4.00 dioptrías, siendo la agudeza visual sin corrección del orden de 0.22 (20/90) y con corrección de 0.83(20/23) a los 18 meses de la intervención.(Fig 13)

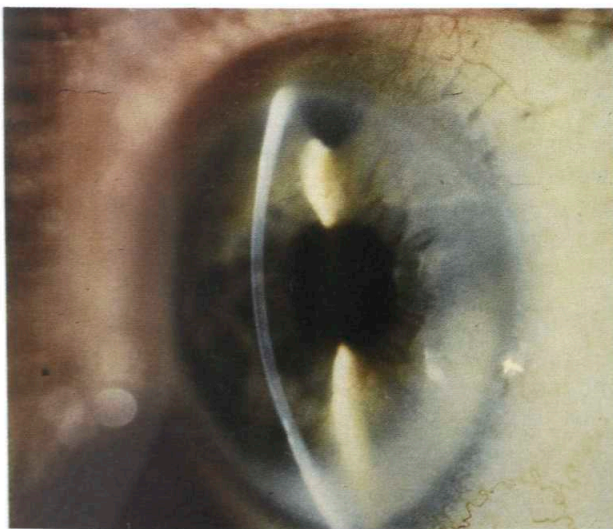


Fig. 13 QMH en Afaquia. Resultado a los 5 años
Pre: V S/C = 0.02 + 13.00 (-1.50x180°) V: 0.90
Post: V S/C 0.03 + 3.00 (-2.00x175°) V: 0.80

Las 3 técnicas que acabamos de describir son las que ofrecen la mayor corrección de hipermetropía.

INSTRUMENTACION

Las técnicas refractivas laminares requieren el uso de algunos aparatos especiales que solo reseñaremos brevemente.

EL MICROQUERATOMO

Es un instrumento diseñado para realizar resecciones circulares laminares de diámetro y espesor predeterminado, en córneas de espesor regular.(Fig 14)




Fig. 14 Microqueratomo y anillo

Esta fundado en el principio del cepillo del carpintero. Consta de un plano a través del cual, por su parte central emerge una hoja cortante accionada con movimiento oscilante de 2.5 mm. de amplitud que le imprime un motor cuya marcha se controla mediante un pedal.

Las dimensiones del instrumento han sido cuidadosamente estudiadas en relación con el globo ocular; curvaturas corneales más frecuentes, dimensiones de la hendidura parpebral y necesidades mecánicas.

El diámetro de la resección, se selecciona por la altura del anillo de fijación neumática y el espesor de la misma, por la plaquita del plano anterior del microqueratomo y el ancho de la cuchilla. El diámetro de resección máximo obtenible con el microqueratomo es de 9.00 mm. y cerca de esta dimensión los discos pierden regularidad en sus bordes.

Los discos cortados con el microqueratomo tie-

nen la forma de un casquete de esfera hueca, con bordes biselados. La dimensión de este bisel varía con el diámetro del disco resecado debido a la incidencia más oblicua de la hoja cortante sobre la superficie corneal en diámetros pequeños y más perpendicular en diámetros grandes. Esta peculiaridad permite obtener lenticulos y resecciones positivas si se emplean diámetros de 5mm. o inferiores. (Fig 15)

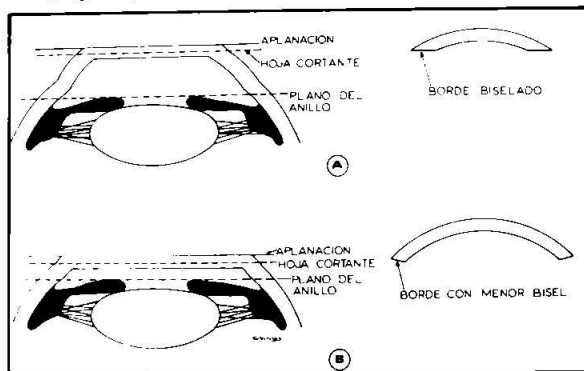


Fig. 15 Angulo de ataque del microqueratomo
A- En diámetros pequeños, el borde del lenticulo resulta biselado.
B- En diámetros grandes, el bisel es menor y se aproxima a un borde cónico.

A pesar de la exacta calibración y construcción del microqueratomo, el espesor de corte varía de unos instrumentos a otros, por lo que todo nuevo instrumento debe ser cuidadosamente calibrado en ojos de banco. La exacta calibración del microqueratomo y la medición previa del ancho de la hoja cortante tiene en esta intervención su máxima importancia.

El microqueratomo solo debe emplearse en córneas de espesor uniforme (16A) pues reseca un disco de caras paralelas siguiendo la superficie de la cara anterior de la córnea (16B, C), si la córnea es de espesor irregular (16D), resecará un disco uniforme (E), pero el lecho quedará irregular (16F) o se abrirá la cámara anterior. (Fig. 16)

Las intervenciones que requieren el uso del microqueratomo, no pueden ser llevadas a cabo en órbitas pequeñas o globos oculares pequeños debido a las dificultades técnicas que presenta la

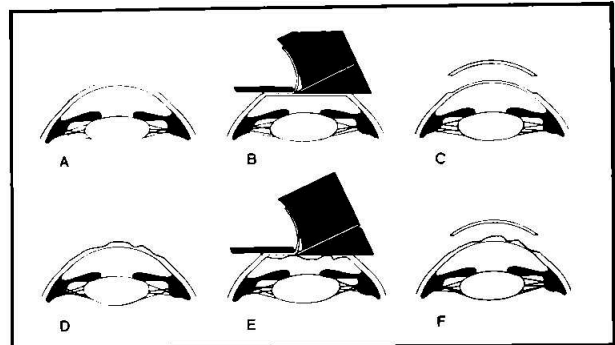


Fig. 16 Queratectomía con el microqueratomo
A-B-C sobre una córnea uniforme
D-E-F sobre una córnea de superficie irregular

adaptación del anillo neumático. Los pacientes más jóvenes operados son de 2 años.

CRIOTORNO ESFERADOR

El uso del torno crioesferador es complejo y delicado, requiere un entrenamiento previo y una gran disciplina en los controles preoperatorios y peroperatorios. (Fig 17) Es necesario el uso de lista de procedimientos ya sea escrita y leída por un ayudante, ya grabada en cinta magnetofónica o en la pantalla del mismo computador que se emplea para los cálculos. La omisión de estas precauciones por exceso de confianza es la principal causa de los pobres resultados obtenidos por algunos cirujanos.



Fig. 17 Criotorno esferador modelo manual

El torno computarizado en su prototipo actual (Fig 18) tiene muchas ventajas pero requiere aún más conocimientos especiales o la colaboración de un ingeniero "ad hoc".




Fig. 18 Criotorno esferador Computarizado con congelación por efecto Peltier

En este último la congelación del tejido se realiza por efecto Peltier que permite la programación en el descenso de temperatura y una gran uniformidad en el tiempo de congelación en todos los casos. La herramienta está provista de un dispositivo para enfriarla con CO₂. Para la talla de la base y del tejido corneal congelado, se emplea una punta de acero que se deteriora menos que otros materiales ensayados y permite reafilarla sin retirarla del torno. Las herramientas estándar deben tener un radio de curvatura de 2.5 a 5 décimas de milímetro en su punta para permitir una buena coincidencia en las tallas bicurvas.

Actualmente está muy en boga el uso de herramientas de forma oval o semioval que permiten

tallar zona óptica y aleta en un solo corte.

Debe evitarse el contacto de cualquier instrumento metálico con el filo de la herramienta ya que lo mellaría, produciendo irregularidades en la superficie tallada. Cada vez que se afila la cuchilla debe regularse nuevamente el torno. Esto debe ser hecho por un experto.

EQUIPO B.K.S.

El equipo B.K.S. (Barraquer, Krumeich, Swinger) está diseñado para llevar a cabo las técnicas laminares sin recurrir a la congelación. (Fig 19) Utiliza el Microqueratomo en la forma habitual, debiendo siempre obtenerse discos de grandes dimensiones 8.50-9.00 mm. para permitir la fijación por sus bordes. El grado de corrección se consigue utilizando bases con diferente curvatura. La talla se efectúa en plano, con el Microqueratomo.

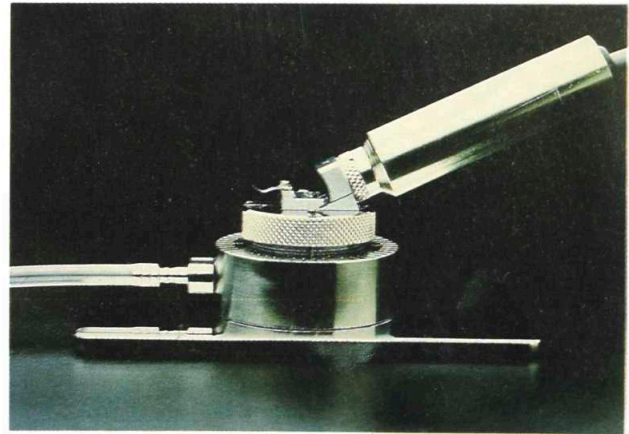


Fig. 19 Equipo B.K.S.

En caso de Queratofaquia intraestromal se emplean las bases para miopía y el lentículo que se utiliza es el tejido resecaado.

En caso de Epi, la aleta debe adelgazarse en todo su perímetro con unas tijeras.

C) RELAJACION

1) QUERATOTOMIA HEXAGONAL

Para la corrección de los casos de hipercorrección

con Queratotomía radial, Yamashita y Gaster (1983) (Méndez A. 1986) (1986 Yamashita T y cols) propusieron realizar una queratotomía circular o Hexagonal, basados en sus experiencias en conejos. Méndez reporta corrección hasta de 3.50 dioptrías con una zona óptica de 5.00 mm (Fig 20A - 20B)

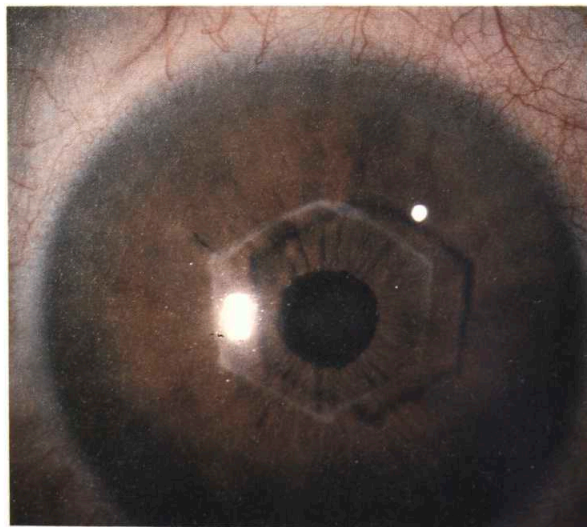
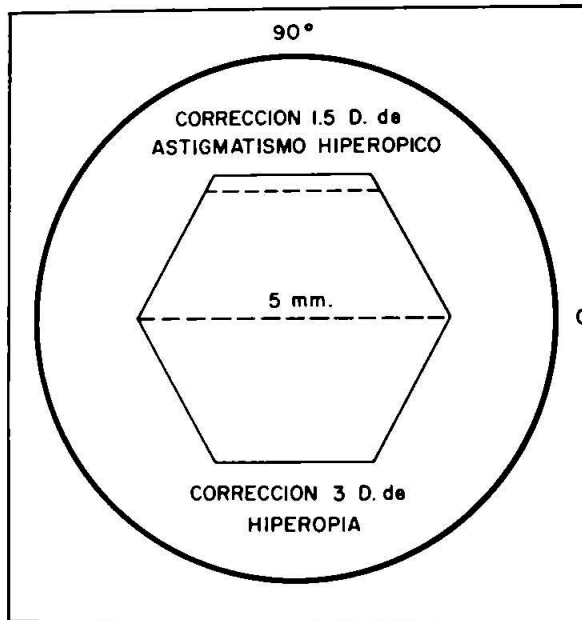


Fig. 20 Queratotomía Hexagonal
A- Diagrama de la técnica
B- Q. Hexagonal en Hipermetropía Congénita

La técnica quirúrgica consiste en marcar un hexágono centrado con el eje óptico, con un marcador Hexagonal de la dimensión adecuada, haciendo algo más de presión que para demarcar la queratotomía radial, ya que en este caso no se puede rotar el marcador. Las incisiones se realizan con un cuchillito de diamante calibrado al 87% de la paquimetría en la zona a incidir, o bien, con 20 micrones menos que la paquimetría central.

Fijando el globo con una pinza de fijación, las incisiones se comienzan en un ángulo y no deben unirse. También se debe tener cuidado en que las incisiones no sobrepasen los vértices, pues ello determina hipocorrección.

Mendez presentó en 1986 sus resultados en 102 ojos con seguimiento de 1 a 48 meses obteniendo:

Hexágono	Corrección
6.00 mm	1.50 diop.
5.50 mm	2.00 +/- 0.75 diop.
5.00 mm	3.00 +/- 0.75 diop.

Resultado Visual:

Agudeza	Casos
1.00	36.00%
0.80-0.50	41.53%
0.40-0.10	23.00%

25% de los casos quedaron emétopes y el resto con ametropía entre -2.00 y +1.00. R.P Jensen (1988), utiliza la queratotomía hexagonal en hipermetropía bajas e hipercorrecciones de la queratotomía radial. Mide el espesor corneal para cada lado del hexágono y emplea una profundidad de corte 70 micras menor. Utiliza vendaje compresivo y comprueba que el efecto corrector no se estabiliza hasta 6 meses post-op.

2) QUERATOTOMIA LAMINAR

La intervención consiste en producir una ectasia contralada para incurvar la córnea en su zona óptica. Esto se consigue practicando la resección y reposición de un disco corneal laminar anterior, de diámetro y espesor predeterminados según la corrección que se deba obtener.

Si la profundidad de la resección es igual o mayor al 80% del espesor corneal con frecuencia se obtienen hipercorrecciones y altos astigmatismos.

Tabla 1

RESULTADOS DE LA QUERATOTOMIA HEXAGONAL 9 MESES POST-OP (según Jensen)

Caso	Z.O	Preo-op	Post-op
1	5.00	+ 4.75-0.50	+ 2.75-0.50
2	5.00	+ 6.00-0.50	+ 3.75-0.75
3	5.00	+ 2.00	N-1.00
4	5.50	+ 1.75	-1.00-0.50
5	5.00	+ 3.25-0.25	-0.75 esf
6	5.00	+ 4.25-0.75	-1.00-1.25
7	6.00	+ 0.50-0.25	-0.75-1.00
8	5.00	+ 3.00-1.50	-0.75-0.50
9	5.00	+ 3.00-1.25	-1.75-1.50
10	5.00	+ 3.50-0.75	+ 0.25-1.75
11	5.75	+ 2.00	+ 0.25-1.25
12	5.00	+ 2.00	+ 2.75-0.25

Utilizando resecciones con profundidad del 70%, el efecto de la intervención es más controlable (Fig 21)

Para corregir diferentes grados de ametropía debe variarse el diámetro de la resección. La corrección obtenida está en proporción inversa con el diámetro de la resección, o sea, cuanto menor es el diámetro del disco corneal mayor es la corrección obtenida.

El diámetro del disco corneal, que debe resecarse y reponerse, se ha determinado por cálculo regresivo. En la actualidad se utiliza la tabla elaborada por L. Ruiz.

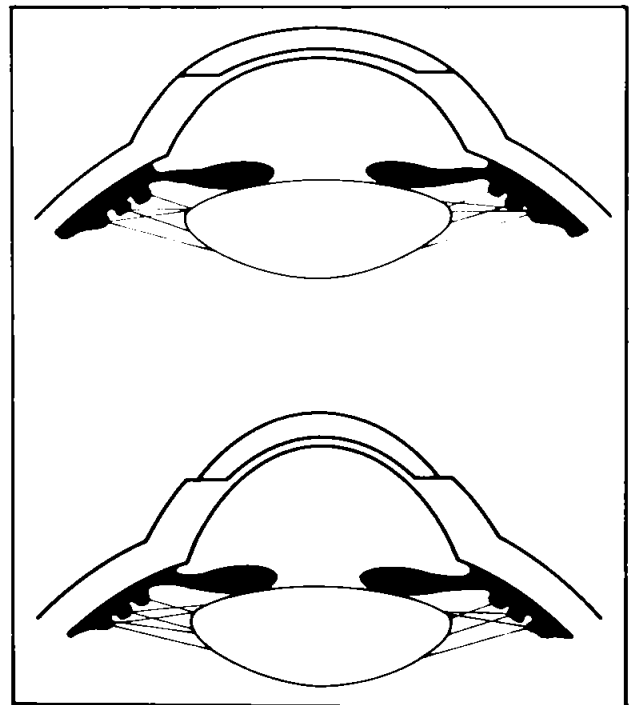


Fig. 21 Queratotomía Laminar
A- Queratotomía
B- Ectasia controlada

Dioptrias de Corrección	Diámetro del disco
1.5	6.5
2.0	6.4
2.5	6.3
3.0	6.2
3.5	6.1
4.0	6.0
4.5	5.8
5.0	5.6
5.5	5.4
6.0	5.2

La técnica quirúrgica empleada en Q.L. es la de la obtención de un disco corneal con el microqueratomo y la de su reposición y sutura. El postoperatorio es simple, los puntos se retiran a los 8 o 10 días.

Las complicaciones potenciales son las de las técnicas laminares, siendo las principales la hipo e hipercorrección. Se ha visto que con resecciones del 80% o mayor profundidad del espesor corneal, se genera una ectasia incontrolable con gran astigmatismo; esta complicación requiere ser corregida con Queratoplastia Penetrante.

Esta técnica está principalmente indicada en ametropías entre 2 y 5 dioptrías. En ametropías menores su indicación es cuestionable y en mayores es preferible la Queratomileusis Hipermetrópica. También puede estar indicada en las hipercorrecciones de la KMM y de la Q.R.

Algunos de los pacientes presbitas tienen también como en KMH, un doble foco que les permite buena visión lejana y próxima.(Fig 22)(Tabla 2)

D) RETRACCION DE TEJIDO

1) TERMOCOAGULACION

Para las hipercorrecciones con Queratotomía Radial se propone hacer retracción del estroma corneal periférico, mediante la aplicación de puntos no penetrantes de termo-coagulación a manera de radios, situando de 3 a 5 puntos por radio de acción y generalmente 8 radios, en toda el área corneal periférica con un alambre de Niquel-Cromo calentado a 600° C al 90% de profundidad por un tiempo de hasta 0.3 segundos. (Ver figura 3) (1988

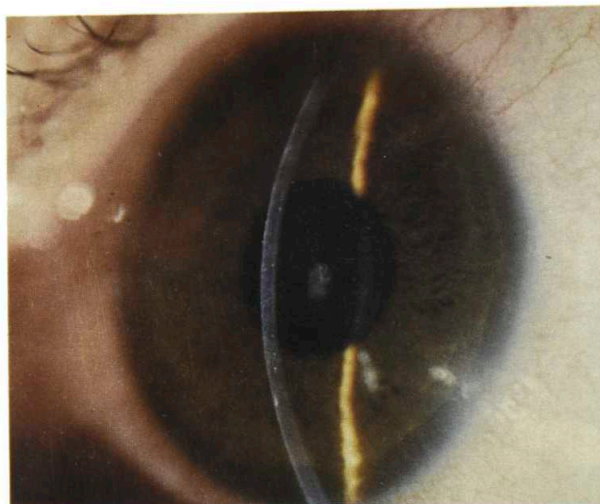


Fig. 22 Queratotomía Laminar 4 meses de Post-operatorio

Fyodorov S.). El efecto de este procedimiento es la incurvación central. Según su autor se logran corregir hasta 8 dioptrías.

Según Neumann (1990 Neumann A.C.), el procedimiento corrige un promedio de 3.48 dioptrías, que representan el 70.8% de la hipermetropía preoperatoria a 1 año; hay que tener en consideración un cierto grado de regresión del efecto durante el primer año de post-operatorio. (1973 Gasset A.R. y cols) (1981 Vasco Posada J.) (1980 Hatch J.L.)

Ultimamente también se está intentando corregir hipermetropía por medio de aplicaciones puntuiformes en la córnea periférica, con un Holmium yag y Erbium láser, realizando 8 aplicaciones con zona óptica de más de 6 mm. y 35 mJ de Energía (1990 Seiler T. y cols). El trabajo experimental en ojos de cadáver ha mostrado que histológicamente el aspecto de la zona de coagulación es un cono de base externa y la zona coagulada, se aprecia más delgada.

No tenemos experiencia con estos procedimientos, pero si la hemos tenido en lo que se refiere a tratamiento con termocoagulación en queratocono y de los casos que hemos tenido oportuni-

TABLA 2
RESULTADOS DE QUERATOTOMIA LAMINAR
3 MESES DE POST-OPERATORIO

Caso	Edad	V S/C	Esf	Cil	V C/C	Post	V S/C	Esf	Cil	V C/C
25	46	0.50	5.50	0.00	1.00	6	0.67	2.50	-0.50	1.00
13	42	0.10	5.25	-0.25	0.80	7	0.40	3.00	-0.50	1.00
34	29	0.80	5.00	0.00	1.00	2	1.00	0.00	-0.50	1.00
35	38	0.12	4.50	-0.75	0.67	3	0.67	0.50	-0.50	0.80
4	29	0.67	4.24	-2.00	1.00	3	0.33	-0.75	-0.75	0.80
3	29	0.45	4.00	-2.00	1.00	3	0.33	2.50	-1.50	0.80
31	42	0.20	4.00	-1.25	1.00	5	0.67	0.50	-1.25	0.90
5	12	0.10	3.00	0.00	0.10	6	0.25	0.00	-1.25	0.20
6	43	0.10	2.50	0.00	1.00	6	0.80	0.00	-0.75	1.00
7	43	0.10	2.00	0.00	1.00	6	0.67	0.00	-0.75	1.00
19	61	0.33	2.00	-0.50	1.00	6	0.80	0.00	0.00	0.80
20	61	0.33	2.00	-0.50	1.00	6	0.40	0.50	-2.25	1.00
22	54	0.20	2.00	-1.50	1.00	2	0.50	0.58	-1.00	1.00
21	54	0.45	1.75	-1.75	1.00	2	0.67	0.00	-1.00	1.00
Prom	41.64	0.32	3.41	-0.75	0.90	4	0.58	0.66	-0.89	0.88

dad de examinar, podemos afirmar que el calor genera un adelgazamiento estromal severo en las zonas tratadas, con pérdida hasta de un 50% de su espesor original. Las complicaciones que esta nueva condición pueda generar a largo plazo son un nuevo interrogante dentro del campo de la cirugía refractiva.

Bibliografía

- 1949 Barraquer J.I.; Queratoplastia Refractiva. Est e Inf Oftal. Vol/2 pp 10
- 1965 Barraquer J.I.; Bases de la queratoplastia refractiva. Arch. Soc Amer Oftal Optom. Vol 5 pp 179
- 1980 Barraquer J.I. Queratomileusis y Queratofaquia. Bogotá Litografía Arco
- 1989 Barraquer J.I.; Cirugía Refractiva de la córnea. Bogotá O.P. Gráficas
- 1986 Colin J., Mader P, Dupont D. Human placental collagen Type IV an alternate human cornea in Epikeratophaquia. XXV international Congress of Ophthalmology. Rome.
- 1988 Fyodorov S.N.; Corrección de Hipermetropia. Conferencia presentada en el Quintum Forum. Marzo 1988. Bogotá, Colombia
- 1973 Gasset A.R., Shaw E.L., Kaufman H.E., Itoi M., Sakimoto T., Ishii I.; Thermokeratoplasty. Trans. Am. Acad. Ophthalmol and Otol, Vol 77 pp 441-454.
- 1983 Gaster R.N., Yamashita T.; Circunferencial Keratotomy to reduce hyperopia in rabbits. ARVO. Invest Ophthalmol Vis Sci (Suppl). Vol 24 No. 3 pp 149

- 1980 Hatch J.L.; Thermal Wedge with penetrating Keratoplasty, to reduce high corneal cilinder. Am. J. Ophthal; Vol 90 pp 137-141.
- 1980 Kauffman H.E.; The correction of Afaquia. XXXVI Edward Jackson Memorial Lecture. Am. J. Ophthalmol Vol 89 pp 1
- 1987 krumeich J.H., Swinger G.A.; Non-freeze epikeratophaquia for the correction of myopia. Am. J. Ophthalmol. Vol 103 No. 2 pp 397.
- 1986 Mendez A.; Advances in Hyperopia correcction with hexagonal keratotomy. Conferencia presentada en la reunión de la Am.Soc.Cat.Refract. Surg. en Abril 1986.
- 1990 Neuman A.C., Fyodorov S.N., Sanders D.; Radial thermokeratoplasty for the correction of hyperopia. Refractive and Corneal Surgery Vol 6 No. 6 pp 404-412.
- 1983 Safir A.; The cornea press: Restoring donor corneas to normal dimensions and hydration before cryolathing. Ophthal Surg Vol 14 pp 327.
- 1990 Seiler T., Matallana M., Bende T., Laser Thermokeratoplasty by means of a pulsed Holmium: YAG laser for Hyperopic Correction. Refractive and Corneal Surgery Vol 6 No. 5 pp 335-339
- 1981 Vasco Posada J.; Queratocono, electrocoagulación circular de la córnea para la adaptación de lentes de contacto. Arch Soc Amer Oftal Optom. Vol 15 pp 150-164.
- 1981 Werblin T.P., Klyce S.D.; Epikeratophaquia: the surgical correction of aphaquia. I - Lathing of corneal tissue. Current Eye Res. Vol 1 pp 123-129.
- 1981 Werblin T.P.; Klyce S.D.; Epikeratophaquia: the surgical correction of aphaquia. II - Preliminary results in a non-human primate model. Current Eye Res. Vol 1 pp 131-137.
- 1981 Werblin T.P., Klyce S.D.; Epikeratophaquia: the surgical correction of aphaquia. III-Preliminary results of a prospective clinical trial. Arch Ophthalmol Vol 99 pp 1957.
- 1986 Yamashita T., Schneider M.E., Fuerst D.J., Pearce W.J.; Hexagonal Keratotomy reduces hyperopia after radial queratotomy in rabbits. Refractive Surgery Nov/Dec Vol 2 No. 6 pp 261-264.