

Transiluminación, endoscopia y microendoscopia de las vías lagrimales

Dr. Federico Serrano M.D

Resumen

Se presenta la transiluminación como un procedimiento diagnóstico de la patología lagrimal. Comentamos la importancia de la endoscopia nasal en los períodos pre y post-operatorio, para observar las estructuras nasales y la permeabilidad de las anastomosis realizadas quirúrgicamente, además la posición y longitud de los tubos de Jones aplicados en las lacrostomías. Se exponen las ventajas del uso simultáneo de estas dos técnicas.

La microendocopia, técnica en desarrollo, ofrecerá múltiples posibilidades diagnósticas y terapéuticas en la patología lagrimal, permitiendo la observación directa de las estructuras y promoviendo el desarrollo de nuevo instrumental para los abordajes quirúrgicos por esta vía.

Transiluminación del Canalículo y del Saco Lagrimal

Empleando una fuente de luz fría a la cual se le diseñó un adaptador especial que permitirá el uso de una fibra óptica de 1 mm. de diámetro, de aquellas que se usan en la cirugía del vítreo, hemos experimentado la transiluminación tanto de los canalículos como del saco lagrimal. Hemos obtenido hasta ahora resultados alentadores, especialmente en las obstrucciones canaliculares, en las cuales se puede observar directamente el sitio de la obstrucción y medir exactamente a que distancia esta del punto lagrimal, para después proceder

si el caso lo permite a practicar una cirugía reconstructiva. Con este examen se facilita también la observación y situación de un cuerpo extraño intracanalicular. En los sacos lagrimales dilatados por mucocele, es fácil observar por transiluminación su conformación y tamaño, como también la presencia de tabicaciones en el mismo, obteniéndose así una valiosa información que facilitará posteriormente un buen resultado quirúrgico.

Al adaptador para el uso de esta fibra óptica se le diseñó en el extremo que entra en contacto con la fuente de luz fría, una rosca que permitirá la aplicación de un filtro de cobalto para obtener luz azul a través de la fibra y poder así emplear fluoresceína en algunos casos en los cuales el diagnóstico se hacía difícil, sin embargo no obtuvimos resultados alentadores con dicha fluorescencia.

(*) Jefe Departamento Cirugía Oculoplástica, Clínica Barraquer Apartado Aéreo (90404), Bogotá (8) Colombia

Transiluminación del Canalículo, del Saco Lagrimal y Endoscopia Nasal

Cada vez se vuelve más frecuente su realización si se quieren obtener resultados estables y seguros en la dacriocistorinostomía. La endoscopia nasal aporta una buena información previa a la cirugía de las vías lagrimales de excreción, como el estado de la mucosa nasal, hipertrofia de los cornetes, desviaciones del septum nasal.

Para obtener una buena visualización endonasal, empleamos el endoscopio rígido de Storz, previa aplicación de un espéculo nasal. Si bien es cierto que obtenemos datos de importancia en el preoperatorio, su uso se ha vuelto indispensable en el postoperatorio, cuando nos permite observar la permeabilidad de la anastomosis de una dacriocistorinostomía y practicar con instrumentación endonasal, la eliminación en forma directa de costras o pequeños coágulos que obstruyen parcialmente la anastomosis, o debridar en forma directa pequeñas sinequias que se pueden formar en la misma.

En casos en los cuales el diagnóstico de estas sinequias es difícil se puede combinar la endoscopia nasal con la transiluminación del canalículo y del saco lagrimal con fibra óptica, con lo cual se puede llegar a la certeza de una obstrucción total de la anastomosis y proceder entonces a practicar una reintervención.

Transiluminación y Tubos de Jones

Para facilitar la observación del tubo en su posición endonasal en los controles postoperatorios de las obstrucciones altas definitivas de las vías lagrimales de excreción, en las cuales se hace indispensable la aplicación de un tubo de Jones, introducimos la fibra óptica de luz fría, de 1 mm. de

diámetro, dentro del tubo, con lo cual este se ilumina intensamente permitiéndonos, con la aplicación de un espéculo nasal, la observación directa de su extremo nasal. En algunos casos puede observarse poco drenaje, debido ya sea a que su tamaño es muy corto o muy largo para el caso, o a depósitos calcáreos que la lagrimea forma en la luz del mismo, lo cual se resuelve con un lavado profuso y a presión con suero fisiológico y jeringa cánula lagrimal, fijando el rodete externo del tubo de Jones, con unas pinzas conjuntivales para que no se desplace, se luxe, o se salga de la fístula con las maniobras del lavado.

El bloqueo puede deberse igualmente a que el proceso de cicatrización ha estrechado la fístula, luxando el tubo del sitio de la anastomosis mucomucosa entre el saco lagrimal y la pituitaria, o hundiéndolo hasta llevarlo a tocar permanentemente el tabique nasal, bloqueando así su drenaje.

Estas situaciones pueden ser resueltas en el consultorio, con anestesia tópica, aplicando la fibra óptica dentro del tubo para transiluminarlo, comprobando así la posición del mismo. Se deja entonces una guía plástica dentro del tubo, retirándolo para cambiarlo por uno nuevo, más corto o más largo de acuerdo al caso.

El postoperatorio del implante de los tubos de Jones presenta algunos problemas, un 50% de los casos en los cuales se aplican por primera vez, se luxan, se salen o se hunden, pero si se insiste entonces con las maniobras antes descritas y con el uso de la transiluminación, sus porcentajes de aceptación ascienden al 80% a más de 5 años de seguimiento.

Microendoscopia de las Vías Lagrimales de Excreción

La microendoscopia actualmente en desarrollo, traera con los endoscopios flexibles de un diámetro de menos de 1 mm. una amplia gama de posibilidades diagnósticas y terapéuticas en el campo de la patología obstructiva de las vías lagrimales de excreción.

La observación directa por televisión de las imágenes intracanaliculares, del saco y del conducto lacrimonasal nos permitirá entender aún mejor los procesos patológicos que se presentan en este ducto lagrimal, enfocando su tratamiento con posibilidades terapéuticas distintas como el láser aplicado con fibras ópticas de un diámetro menor de 1 mm., actualmente en uso en cirugía de la retina, para llegar a eliminar las tabicaciones que obstruyen un saco lagrimal, o la fragmentación de los dacriolitos con ultrasonidos, asociados a sistemas de irrigación y aspiración continuas como se realizan actualmente en otros órganos del cuerpo humano.

En la exhibición comercial de la reunión de la Academia Americana de Oftalmología de 1988 en Las Vegas, la casa Cooper-Visión presentó un proyecto de microendoscopio ocular cuya sonda rígida de 1 mm. de diámetro por 5 cmt. de largo, permitía observar en un monitor de televisión, imágenes microendoscópicas del interior del globo ocular con una nitidez asombrosa. Sin embargo las sondas rígidas resultaron demasiado frágiles y se rompían con facilidad al introducir las por los canalículos al saco lagrimal y luego al conducto lacrimonasal en la misma forma en la cual se practica un sondaje lagrimal.

El futuro tiende entonces hacia el desarrollo de microendoscopios flexibles con fibras ópticas microscópicas y microlentes que permitan una iluminación suficiente y una imagen nítida, las casas comerciales en sus departamentos de investigación tienen la respuesta, ojalá sea pronto.

Estas nuevas posibilidades terapéuticas no eliminarán del todo el enfoque quirúrgico que actualmente tenemos de este tipo de patología, el cual se ha visto ampliamente enriquecido en las últimas tres décadas, con el microscopio, el instrumental microquirúrgico y el arsenal de elementos altamente especializados para el manejo de los desórdenes patológicos de las vías lagrimales de excreción.

Palabras Claves

Transiluminación, vía lagrimal, endoscopia na-

sal, microendoscopia.

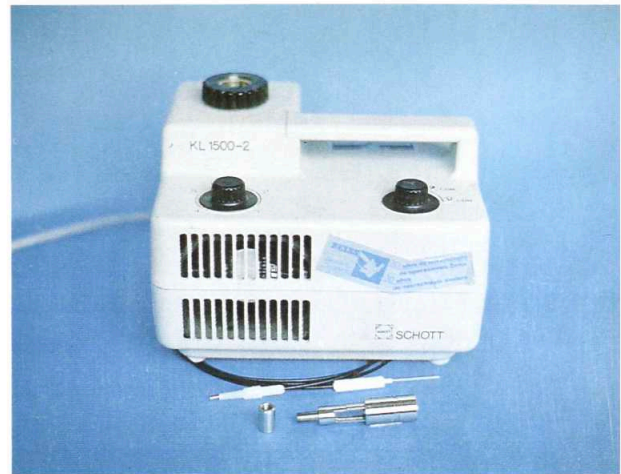


Fig 1. Fuente de Luz Fría de la casa Zeiss y Fibra Optica de cirugía de vitro y adaptador metálico especialmente diseñado.




Fig 2. Fuente de Luz Fría de la casa Zeiss y Fibra Optica de cirugía de vitro y adaptador metálico especialmente diseñado.

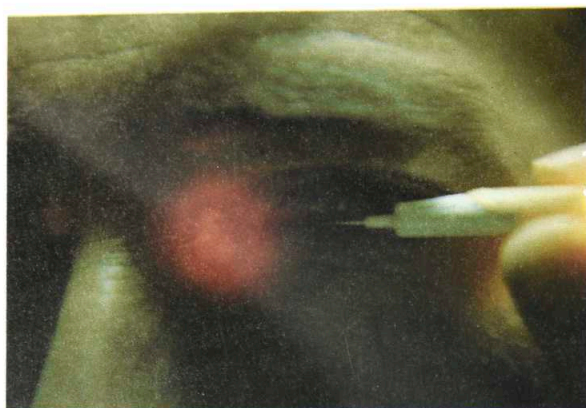

Fig 3. Transiluminación del punto lacrimal y canaliculo con la fibra óptica.

Referencias:

T. Davis, I. Wilkes, MD. Jones' tube visualization. *Ophthalmic Plast. Reconstr, Surg.* 1: 153-155. 1985

Abstract

Transillumination is presented as a diagnostic procedure in lacrimal system pathology. Nasal endoscopy in the pre and postoperative periods is emphasized to visualize the nasal structures, the permeability of surgical anastomosis and the position and length of Jones' tubes used in conjunctivodacryocystorhinostomies.

Microendoscopy, a technique in development, will offer multiple diagnostic and therapeutic possibilities for the management of lacrimal system pathology, allowing direct observation of the different structures and promoting the development of new surgical equipment.
