

Nueva técnica quirúrgica para la colocación de la queratoprótesis

Dr. Hugo Daniel Nano (h)(*)

Dr. Ariel Pomponio(*)

Introducción:

La colocación de la queratoprótesis de Cardona está indicada en pacientes con ceguera corneal que no son candidatos para la Queratoplastia Penetrante.

Las indicaciones incluyen en general ojos con córneas severamente vascularizadas (quemaduras por alcalis, penfigoides) o con múltiples queratoplastias fallidas por rechazo. Aunque la queratoprótesis crea un estado no fisiológico, puede proveer años de visión en circunstancias en que no es posible la rehabilitación visual.

Los pacientes considerados para la queratoprótesis deben tener una visión menor de 20/400 en el ojo contralateral.

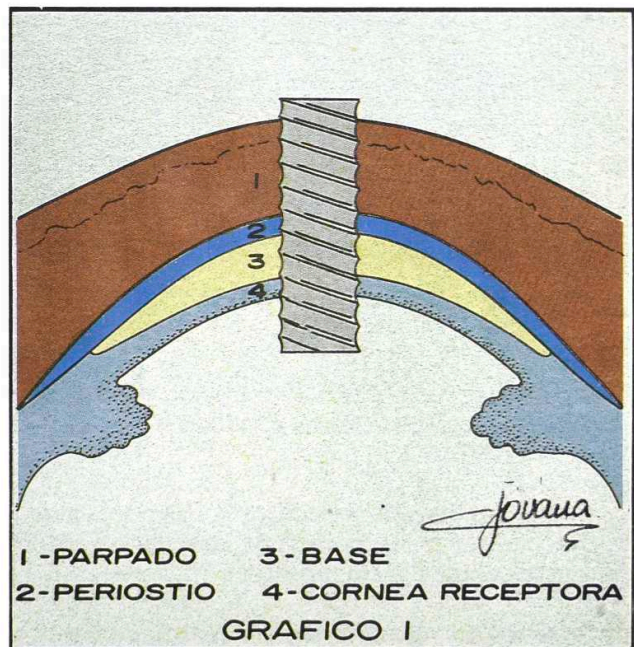
Existen dos tipos de queratoprótesis que son utilizadas en la actualidad: "Through and through keratoprosthesis" y "Nut and bolt keratoprosthesis".

La primera de ellas necesita para su colocación la obtención de periostio y la ubicación de una tuerca fuera del ojo. Además es mucho menos estética porque utiliza el párpado como sostén.

La segunda de ellas requiere realizar una contrabertura donde colocar la tuerca ubicada dentro del ojo. Esta técnica no puede ser realizada en ojos con tejidos severamente dañados ya sea por afinamiento de los mismos, vascularización, enfermedad ocular penfigoide o quemaduras químicas.

Está reservada sólo para algunos casos donde han fallado injertos previos y existe tejido corneal estructurado.

Nosotros hemos utilizado con éxito, una modificación de la Técnica "Through and through" en la cual realizamos la fijación de la tuerca fuera del ojo con el resto del botón esclero-corneano de un injerto de Córnea, mantenido en medios de conservación de tejido vivo, cuya descripción, luego de un seguimiento de dos a tres años en 4 pacientes, encaramos a continuación:



Dibujo 1. Through and through


Técnica Quirúrgica:

El procedimiento es realizado bajo anestesia general o local. Se utiliza un trepano de 12 mm, rea-

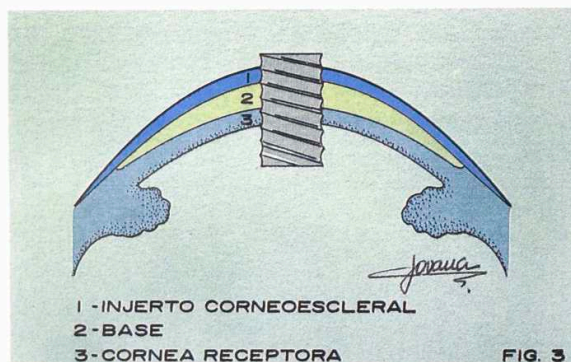
(*) Clínica de ojos Dr. Nano Argentina

Central San Miguel: Sarmiento 1431 (1663) San Miguel Buenos Aires, Tel: y Fax: (541) 664 1406 / 7370 / 7546 / 5799 / 9772.

Centro Panamericana: Blas Parera 4201 (1636) Olivos Buenos Aires Tel: y Fax: (541) 793 2074 / 3615 / 2561



Dibujo 2. Nut and bolt.



Dibujo 3. Through and through: Queratoprotésis córneo-escleral

lizando un surco periférico. A partir de este, se extrae todo el tejido que ha invadido superficialmente la córnea.

A continuación, se coloca la base tuerca de teflón suturada con puntos de material no absorbible separados y episclerales.

Se realiza una trepanación central de 3 mm para poder enroscar el dispositivo óptico.

Se coloca el botón córneo escleral sobre la base de teflón suturando este anillo a la esclera, recubriéndolo con conjuntiva.

Aunque la mayoría de los pacientes son afaquicos, si en el momento en que se considera la colocación de la queratoprotésis el cristalino está pre-

sente, deberá ser removido por método intracapsular, por medio de una incisión córneo-escleral. Esta etapa puede realizarse previamente.

Discusión:

Como todos sabemos, uno de los factores de pérdida de la agudeza visual en los pacientes con queratoprotésis es la expulsión de la misma.

Con esta modificación de la técnica hemos buscado realizar una fijación más duradera. El concepto que nos ha movido a realizarla es que se trata de un injerto córneo-escleral, que es el mejor tejido para ser fijado al ojo, puesto que permite una vascularización rápida y una cicatrización efectiva.

Hasta la fecha, tenemos 4 casos:

No. de caso	Fecha de seguimiento	Visión	Observación
1	1 año y 6 meses	0.033	sin expulsión
2	3 años	0.033	sin expulsión
3	2 años	0.10	sin expulsión
4	6 meses	bultos	con expulsión

Nuestra técnica tiene las siguientes ventajas:

1. Más aceptable estéticamente.
2. Más sencilla técnicamente.
3. No es necesario obtener periostio o mucosa bucal evitándose dolor e incomodidad para el paciente.
4. Se logra mayor fijación de la base de teflón a la esclera al utilizar como medio de sostén un anillo córneo-escleral.
5. Proveerá una rehabilitación visual por un período más prolongado.

Conclusiones:

Dadas las ventajas descritas y los resultados iniciales obtenidos hasta el momento, los autores consideran que se justifica continuar aplicándola para poder valorarla más adecuadamente con una estadística mayor.

Bibliografía

1. Cardona H. Keratoprosthesis; acrylic optical cylinder with supporting intralamellar plate. *Am. J. Ophthalmol* 1962; 54: 284 - 294.
2. Cardona H, DeVoe AG. Prosthokeratoplasty. *Trans. Am. Acad Ophthalmol Otolaryngol* 1977; 83: 271 - 280.
3. Donn A. Aphakic bullous keratopathy treated with prosthokeratoplasty; an analysis of 34 consecutive cases. *Arch Ophthalmol* 1976; 94: 270 - 273.
4. Barber JC. Keratoprotheses: past and present. *Int. Ophthalmol Clin* 1988; 28: 103 - 109.
5. Cotliar a, Gorman B. Scleral pocket incisión applied to insertion of the nut and bolt keratoprosthesis. *Journal of Cataract and Refractive Surgery* 1990; 16: 649 - 651.